E17 ziekenhuis netwerk

TOPICS G E17

Maandag 19 okt 2026

programma

GERIATRISCHE TOPICS
E17-ZIEKENHUISNETWERK 2026

Maandag 19/10/2026
Maria Middelares site Gent
Meetingcenter (kapel)
Buitenring Sint-Denijs 30, Gent

Donderdag 29/10/2026
AZ Sint-Elisabeth Zottegem
Vergaderzaal Kwarts - auditorium prof. A Prims
Godveerdegemstraat 69, Zottegem

Dinsdag 10/11/2026
Jan Yperman Ziekenhuis
Briekestraat 12, 8900 Ieper
Auditorium route 36

14 uur
Urinaire incontinentie
Rani D'Haese (gespecialiseerd verpleegkundige incontinentie - urostoma Maria Middelares)

14.45 uur
Stomazorg
Hans Terryn (gespecialiseerd verpleegkundig stomazorg Jan Yperman Ziekenhuis)

15.45 uur
Pijnbeleving bij ouderen
Sessie Gent + Zottegem: dr. Reine De Bock (Maria Middelares)
Sessie Ieper: dr. Judith Hanssen (Jan Yperman Ziekenhuis)

16.30 uur
Overdracht aan bed
Sessie Gent: Valerie Vermeir
Sessie Zottegem: Jens Van Elsuë
Sessie Ieper: Sarah Vanderborght en Fien Grégoir



Inschrijven kan via de inschrijvingstool van je ziekenhuis.

E17 ziekenhuis netwerk

E17 ziekenhuis netwerk

Urinaire incontinentie bij de geriatrische patiënt

E17 ziekenhuis netwerk

Maria Middelares

Inhoud

1. Wat / Type incontinentie
2. Aanbrengen en verwijderen van een condoomkatheter
3. Eénmalige sondage
4. Verzorging van een verblijfskatheter
5. Verzorging en wissel van een suprapubische katheter
6. CAUTi's (Catheter-Associated Urinary Tract Infection)
7. Afnemen van een urinestaal via een katheter
8. Bladderscan
9. Sfincterprothese
10. Risicofactoren bij ouderen

1

Wat / Type incontinentie

E17 ziekenhuis netwerk

Wat / Type incontinentie

- Wat is urinaire incontinentie?
  - Urinaire incontinentie is het onvrijwillig verlies van urine. Bij ouderen komt dit vaker voor door veranderingen in het lichaam en bijkomende aandoeningen.



Wat / Type incontinentie



- Types incontinentie
  - **Stressincontinentie**
    Hoesten, lachen, tillen
  - **Urge – incontinentie**
    Plotse aandrang om te plassen
  - **Overloopincontinentie**
    Druppelverlies door volle blaas
  - **Functionele incontinentie**
    Patiënt kan toilet niet tijdig bereiken
  - **Gemengde incontinentie**
    Combinatie van meerdere vormen

2

Aanbrengen en verwijderen van een condoomkatheter

Aanbrengen en verwijderen van een condoomkatheter

- Wanneer brengen wij een condoomkatheter aan?
  - Bij incontinentie
  - Na een prostaat ingreep (bekkenbodemspieren moet je blijven trainen!)
- Voor het aanbrengen van een condoomkatheter
  - Knippen / trimmen van schaamhaar
  - Intiem toilet met water en neutrale zeep
  - Afspoelen en goed drogen



Aanbrengen en verwijderen van een condoomkatheter

- **Juiste** lengte / breedte bepalen
- Zorg dat de voorhuid **volledi**g naar voor is
- Laat 1 cm ruimte tussen de eikel en het antiknik-systeem
- Druk zachtjes op de condoomkatheter zodat deze goed kleeft op de huid





Aanbrengen en verwijderen van een condoomkatheter

- Verwijderen
  - Gebruik eerst lauw water en rol de condoomkatheter voorzichtig terug
  - Indien moeilijk, gebruik Remover spray aan de bovenkant van de condoomkatheter en laat inwerken



Aanbrengen en verwijderen van een condoomkatheter

- Tips
  - Gebruik van Conveen® Prep Doekjes

    Extra kleefkracht

    Huidbescherming

    Laten drogen voor aanbrengen van de condoomkatheter



  - Conveen® Fixeerstrip

    Extra fixatie

    Eventueel ingetrokken penis

    Mag gebruikt worden in combinatie met Conveen® Prep



Enkel indien nodig

3

Eénmalige sondage

Eénmalige sondage

- Indicatie voor éénmalige sondage
  - Urineretentie
  - Afname van steriel urinestaal
  - Residu





Eénmalige sondage

- Aandachtspunten bij éénmalige sondage

    - Zichtbare bevuiling: intiem toilet
    - Anders reinigen met fysiologisch water
    - Instillagel® gebruiken, enkel bij droge sondes
    - Hou de penis recht omhoog en durf te trekken
    - Voorrang op verblijfskatheter

Eénmalige sondage



Eénmalige sondage











Eénmalige sondage













4

Verzorging van een verblijfskatheter

Verzorging van een verblijfskatheter

- Indicatie
  - Retentie (acuut of chronisch)
  - Opvolging diurese bij zwaar zieke patiënten
  - Open sacrale en perineale wonden bij incontinente patiënten
  - Nood aan langdurige immobilisatie
  - Palliatieve comforttherapie
  - Peri-operatief voor selectieve chirurgische procedures
    - Langdurige operaties (> 3 uur)
    - Operaties met grote infuushoeveelheden of diuretica
    - Nood aan monitoring van de urinaire output
    - Urologische en genito-urinarie operaties

Verzorging van een verblijfskatheter

- Contra – indicatie
  - Acute of symptomatische prostatitis
  - Vermoeden urethraal trauma



Fig. 36 Iatrogenic hypospadias developed after indwelling urethral catheterisation

(Courtesy of Wiley.com)

Verzorging van een verblijfskatheter

- Verzorging
  - Gebruik steriel sondageset en steriele handschoenen
  - Geen ontsmetting nodig. Reinigen met fysiologisch water
  - Zichtbare bevuiling → intieme toilet
  - Gebruik voldoende Instillagel®

    Inspuiten in de urethra + op sonde

    Bij mannen 2 stuks gebruiken

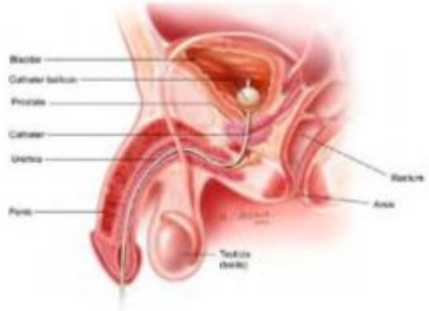

Fig. 2 Male transurethral catheter

(Courtesy of Urologyhealth.org, see chapter 15)



Fig. 1 Female transurethral catheter

(Courtesy of Coloplast A./S, see chapter 15)

Verzorging van een verblijfskatheter

- Verzorging
  - Vul de ballon met het juiste volume
    Te weinig vullen kan de sonde er uitvallen
    Te veel vullen kan de ballon kapot gaan
  - Ballon vullen met aqua → anders verdampt het en valt de sonde er uit
    Latex sonde → om de week herplaatsen
    Silicone sonde → om de 6/8 weken
  - Hou de penis recht omhoog en durf te trekken
  - Kleuren van de verblijfskatheter



Kleur		Charrière	Millimeter
	Oranje	6	2.0
	Blauw	8	2.7
	Zwart	10	3.3
	Wit	12	4.0
	Groen	14	4.7
	Oranje	16	5.3
	Rood	18	6.0
	Geel	20	6.7
	Paars	22	7.3
	Blauw	24	8.0
	Zwart	26	8.7

https://urologie.slingeland.nl/kleurcode-van-de-katheter

5

Verzorging en wissel van een suprapubische katheter

Verzorging en wissel van een suprapubische katheter

- Indicatie
  - Retentie (acuut of chronisch)
  - Residu
  - Bevorderen genezing van decubitusletsels schaamstreek / stuit
  - Voorgeschiedenis van urethrastricturen = vernauwing
  - Patiënten in een rolstoel
  - Patiënten die seksueel actief zijn
  - Ureter of een buik trauma
  - Complexe urethra of abdominale operaties
  - Patiënten met een fistel waar stoelgang in de urethra komt

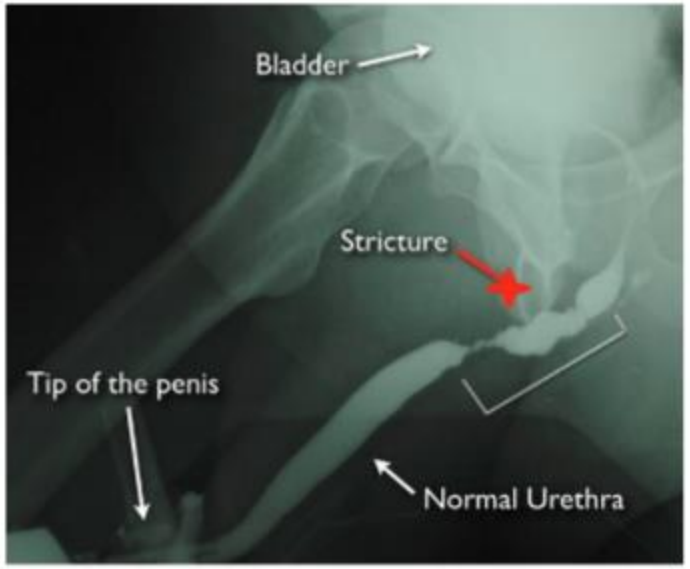

https://urologie.slingeland.nl/plasbuisvernauwing

Verzorging en wissel van een suprapubische katheter

- Contra – indicatie
  - Bloedstollingsproblemen
  - Suprapubische huidletsels
  - Vroegere chirurgie / prothese in onderbuik (netje liesbreuk)
  - Ascitesvocht
  - Blaastumoren
  - Schrompelblaas
  - Hematurie
  - Blaas niet zichtbaar bij echo (darmen)
  - Zwangerschap

Verzorging en wissel van een suprapubische katheter

- Een katheter die via lokale verdoving door de buikwand wordt geplaatst, rechtstreeks in de blaas
  - Plaatsing suprapubische sonde → door arts
  - Eerste wissel gebeurt ook door de arts
  - Nadien door de verpleegkundige
  - Om de 6-8 weken wordt de wissel aangeraden





Fig. 4 Male suprapubic catheter

(Courtesy of Coloplast A./S, see chapter 15)



Fig. 15 Catheter set with Foley catheter

Verzorging en wissel van een suprapubische katheter

- Voorbereiding: blaas vullen tot 300 ml steriel water
  Hierdoor heb je snellere controle van urine in de leiding na de wissel

- Overtollige haren verwijderen

- Ontsmet de insteekplaats met alcoholische oplossing



Fig. 20 Collection of a catheter specimen of urine – needle free
(Photo courtesy of S. Vahr Lauridsen)

Verzorging en wissel van een suprapubische katheter

- Verwijderen
  - Laat de ballon leeg lopen zonder zuigkracht
- Wat als de suprapubische katheter niet verwijderen
  - Duw de sonde terug wat dieper
  - Vul de ballon terug rustig op, laat de ballon zelf leeglopen en trek dan zeker alle vloeistof uit.
  - Spoelen van de sonde kan soms ook helpen
  - Laat de patiënt rustig in en uitademen



Fig. 40 Active deflation

(Photo courtesy of C. Vandewinkel)



Fig. 41 Passive deflation

(Photo courtesy of C. Vandewinkel)

Verzorging en wissel van een suprapubische katheter

- Mogelijkse problemen
  - Anurie

    Katheter steekt niet diep genoeg → plaats enkele cm dieper

    Katheter steekt te diep (vooral bij vrouwen – urethra)
  - Encrustatie



6

CAUTI's (Catheter-Associated Urinary Tract Infection)

CAUTI

- Katheter meer dan 48u geleden geplaatst (dag 1 = dag van plaatsing)
- Of 24u geleden verwijderd

- Minstens één symptoom
- Koorts
- Hevige aandrang
- Frequent plassen
- Pijn
- + 10.000 – 100.000 kolonievormende eenheden per mL

Bron: Centers for Disease Control and Prevention 2017



CAUTI

- Aanbevelingen
  - Zorg voor een goede urineflow (knik)
  - Urinezak onder blaasniveau
  - Vermijd onnodig deconnecteren
  - Gebruik een katheterventiel (flip-flo)
  - Bij vermoeden infectie nieuwe katheter plaatsen



Fig. 29 Different catheter valves

(Photo courtesy of T. Schwennesen)

7

Afnemen van een urinestaal via een katheter

Afnemen van een urinestaal via katheter

- EAUN guidelines bevelen aan:
  - Een nieuwe sonde plaatsen voor de staalafname
  - Als de sonde langer dan 14d nieuwe sonde plaatsen
  - Steeds gesloten systeem respecteren
  - Prikplaats ontsmetten met 70% alcohol
  - Bij voorkeur naaldloze afname-systemen (prikaccidenten vermijden)
  - NOOIT een staalafname rechtstreeks uit de urinecollector
  - Het kweken van de kathertip heeft **geen** meerwaarde



Afnemen van een urinestaal via katheter

Volgens de EAUN-richtlijn (2024)

- Indicatie controleren: neem een urinekweek af wanneer er een klinische indicatie is.
- Voorbereiden: informeer de patiënt, voer handhygiëne uit en bereid steriel materiaal voor.
- Geen staalnamepoort? Maak de katheter en opvangzak niet routinematig los. Raadpleeg het lokale protocol voor een veilige staalname.
- Gesloten systeem onderbroken? Vervang de katheter en het opvangsysteem aseptisch met steriel materiaal, volgens de klinische indicatie en het protocol.
- Afronden: label het urinestaal correct, vervoer het volgens de laboratoriumvoorschriften en documenteer de procedure.
- Kernboodschap: behoud het gesloten drainagesysteem. Neem voor een urinekweek geen staal uit de opvangzak!

Bron: EAUN (2024), Indwelling catheterisation in adults – urethral and suprapubic, hoofdstuk 5 en 9.

8

Bladderscan

Gebruik van een bladderscan

- Juiste hoek nemen om te bladderen
- Voldoende druk

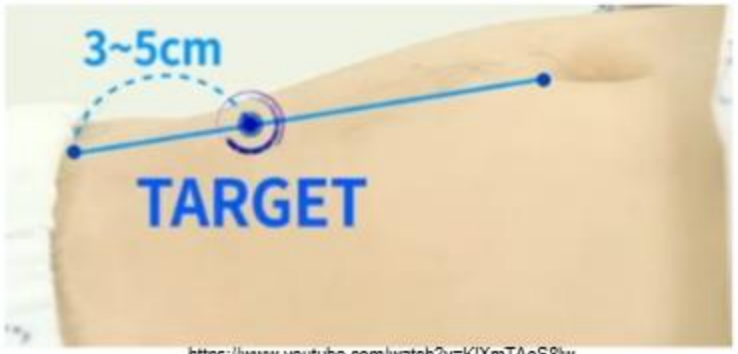

https://www.youtube.com/watch?v=KlXmTAoS8Iw

- Mogelijke foutmeldingen
  - Massa in de blaas
  - Zwangerschap
  - Ascites



Gebruik van een bladderscan





9

Sfincterprothese

Waarom niet sonderen bij een sfincterprothese!

- **Beschadiging**: kan de prothese kapot maken
- **Infectiegevaar**: verhoogd risico op urineweginfecties
- **Functieverlies**: kan incontinentie of verminderde werking veroorzaken



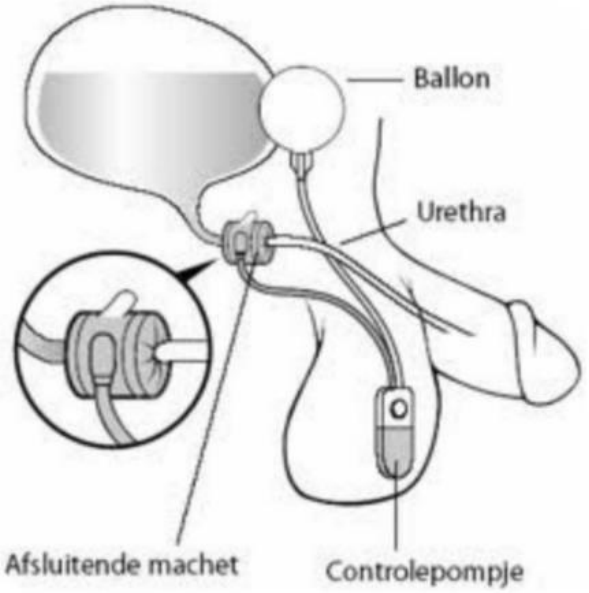



10

Risicofactoren bij ouderen

Risicofactoren bij ouderen

- Risicofactoren bij ouderen

  - Veroudering van blaas en spieren
  - Neurologische aandoeningen (zoals ziekte van Parkinson of beroerte)
  - Cognitieve achteruitgang (bv. Alzheimer)
  - Medicatiegebruik (diuretica, sedativa)
  - Urineweginfecties
  - Mobiliteitsproblemen



Risicofactor	Waarom?
Hogere leeftijd en kwetsbaarheid	Minder lichamelijke reserve en trager herstel
Verminderde weerstand	Grotere vatbaarheid voor infecties
Dementie of verwardheid	Meer kans op manipuleren of uittrekken van de sonde
Verminderde mobiliteit	Moeilijker om hygiëne en verzorging zelfstandig uit te voeren
Incontinentie en kwetsbare huid	Meer kans op huidirritatie
Langdurig sondegebruik	Grotere kans op bacteriële kolonisatie, infectie en verstopping
Onvoldoende vochtinname	Kan bijdragen aan geconcentreerde urine en verstopping



Suprapubische sonde

- Urineweginfectie: door bacteriën die via de sonde in de blaas terechtkomen.
- Infectie van de insteekplaats: roodheid, zwelling, pijn of etter.
- Verstopping van de sonde: bijvoorbeeld door urinesteenafzetting of bezinksel.
- Lekkage van urine: langs de sonde of via de urinebuis.
- Bloeding of pijn: vooral rond de insteekplaats.
- Per ongeluk uittrekken van de sonde: bijvoorbeeld bij verwardheid of dementie.
- Huidirritatie: door vocht of wrijving rond de insteekplaats.

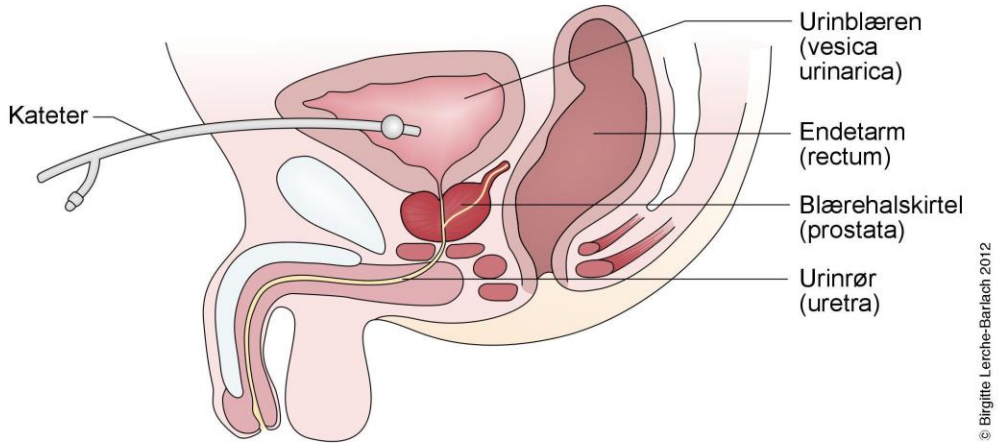

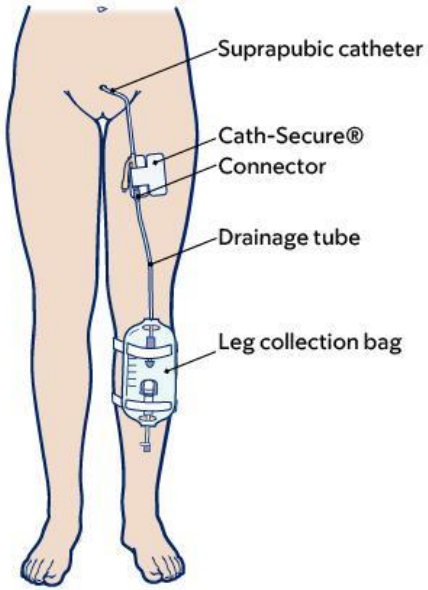

Tu sonde

- Urineweginfectie: een van de belangrijkste risico's bij langdurig gebruik.
- Beschadiging van de urinebuis: door wrijving, trekken of een moeilijke plaatsing.
- Blaaskrampen: pijnlijke samentrekkingen van de blaas.
- Verstopping van de sonde: door bezinksel of urinestenen.
- Lekkage langs de sonde: bijvoorbeeld bij blaaskrampen of verstopping.
- Drukletsels of irritatie: aan de urinebuis of ter hoogte van de geslachtsdelen.
- Verminderde mobiliteit: de sonde en urinezak kunnen bewegen bemoeilijken.
- Verwardheid of dementie: meer kans dat de oudere aan de sonde trekt.

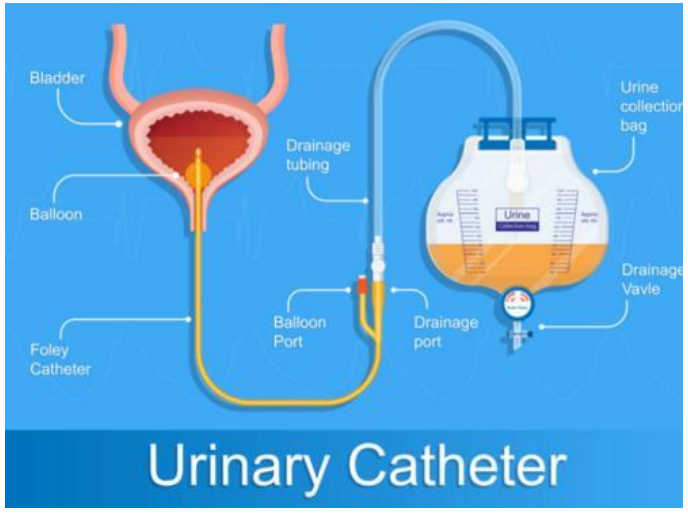

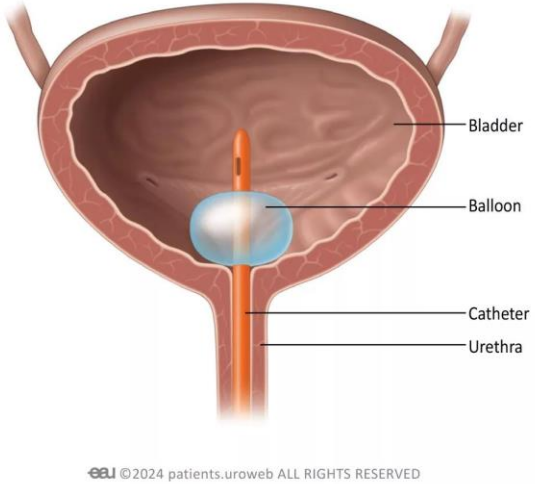

Bronnen

https://overlegorganen.gezondheid.belgie.be/nl/nationale-campagne-ter-preventie-van-urineweginfecties-de-gezondheidszorg

https://www.youtube.com/watch?v=KlXmTAoS8Iw

https://urologie.slingeland.nl/plasbuisvernauwing

https://www.viata.be/conveen-fixeerstrip-ref5100-20-stuks-nl?gad_source=1&gclid=EAIaIQobChMIxoi1ge23iAMVSq-DBx02IQqQEAQYCiABEgJuFvD_BwE

https://coloplast.showpad.com/share/lH6iOel2okKcezk0pXegi/0

https://urologie.slingeland.nl/kleurcode-van-de-katheter

www.nurses.uroweb.org

Afbeelding suprapubische sonde – NCBI Bookshelf — medische illustratie van de sonde die via de buik rechtstreeks naar de blaas gaat.
Afbeelding suprapubische sonde bij een man – Wikimedia Commons
Afbeelding TU-sonde – NIDDK — illustratie van een sonde die via de urinebuis in de blaas zit.
Afbeelding TU-sonde bij een man – NIDDK
Urinary Incontinence Pictures | Download Free Images on Unsplash
Urinary Incontinence Illustrations - Free Download in SVG, PNG
https://www.bing.com/images/search?view=detailV2&ccid=JsFalt7S&id=28146911CF59E75D35C45F753E930A824BD43614&thid=OIP.JsFalt7Swv47dyti3MLjpwAAAA&mediaurl=https://assets-eu-01.kc-usercontent.com/546dd520-97db-01b7-154d-79bb6d950a2d/97468fd8-9a9b-46c0-ae25-17bf246f74b0/sfincterprothese2.png?q=80&width=560&q=Sfincterprothese+Man&ck=D8F890E4BA6CF48C27DF361B51D7C79B&idpp=rc&expw=224&exph=225&form=rc2idp&ajaxhist=0&ajaxserp=0
https://www.bing.com/images/search?view=detailV2&ccid=aIq%2buL7L&id=6D7C3824015D5F0F2E387476870D17BF6BB254D4&thid=OIP.aIq-uL7Lleug3x2NA4NXggHaFC&mediaurl=https%3a%2f%2fmenshealthalaska.com%2fwp-content%2fuploads%2f2021%2f10%2fArtificial-Urinary-Sphincter-1536x1044.jpg&cdnurl=https%3a%2f%2fth.bing.com%2fth%2fid%2fR.688abeb8becb95eba0df1d8d03835782%3frik%3d1FSya78XDYd2dA%26pid%3dImgRaw%26r%3d0&exph=1044&expw=1536&q=ams+sphinkterprothese&FORM=IRPRST&ck=C74392EC39483C006F6F2F6206C2AA88&selectedIndex=0&itb=0&adlt=strict&mode=overlay

Bedankt voor je aanwezigheid

E17 ziekenhuis netwerk

Buitenring Sint-Denijs 30
9000 Gent
info@mijnziekenhuis.be

Maria Middelares

mariamiddelares.be

Volg ons ook op

Stomazorg bij de geriatrische patiënt
Uitdagingen, risico's en kansen voor kwaliteitsvolle zorg - E17 netwerk

"De stoma verzorgen is belangrijk, de mens achter de stoma nog belangrijker."

Hans Terryn stomaconsulent JYZ – bestuurslid VLAS



“Een stoma: een nieuwe weg naar levenskwaliteit”



Een stoma verandert je leven maar niet wie je bent



Stomaverpleegkundige –stomaconsulent 27 uur vanaf 2026

- Gespecialiseerde verpleegkundige stomazorg + fistelzorg + incontinentiezorg
- Artsen: abdominale - urologie

Jan Yperman Ziekenhuis

vlas

E17 ziekenhuis netwerk





doel

- Stoma. Wat? Waarom? Wanneer?
- De specifieke kenmerken van de geriatrische stomadrager benoemen.
- Stomazorg.
- Aangepaste stomazorg verlenen aan onze geriatrische patiënt.
- Multidisciplinair samenwerken rond de oudere stomadrager.

75-plussers in België

BELGIË • 1 JANUARI 2026

≈ 1,17 miljoen

≈ 9,9% van de Belgische bevolking
65- plussers = 20%

Bron: Statbel – Structuur van de bevolking, 1 januari 2026

Wist je dat?

Wereldwijd leven miljoenen mensen met een stoma

± 13,5 miljoen
stomadragers wereldwijd*

± 0,16%
van de wereldbevolking

≈ 1 op 615
mensen

Exacte cijfers ontbreken, omdat er geen wereldwijde stomaregistratie bestaat.

* Recente publicaties noemen schattingen tot circa 13,5 miljoen. Daarom wordt dit cijfer als schatting weergegeven.
Bronnen: Frontiers in Gastroenterology (2026); UN World Population Prospects.

Hoeveel Belgen leven met een stoma?

≈ 0,23%

van de Belgische bevolking

± 1 op 436 Belgen

26.995 stomapatiënten
in België in 2024

26.995 ÷ 11.763.650 × 100 = 0,2295% → afgerond 0,23%

Nuance: RIZIV-registratie omvat tijdelijke en blijvende stoma's; uitzonderlijke situaties kunnen tot dubbeltelling leiden.
Bronnen: RIZIV-cijfers via StomaVLAS (2024) • Statbel, wettelijke bevolking op 1 januari 2024.

Vergrijzing en stoma

Vergrijzing in België

- België telt steeds meer 75-plussers.
- Colorectale kanker komt voornamelijk voor op hogere leeftijd.
- Blaaskanker komt meer voor op hogere leeftijd
- Meer ouderen leven langdurig met een stoma.

Gevolgen voor de zorg

- Meer complexe zorgvragen.
- Meer thuiszorg.
- Meer stomazorg in woonzorgcentra.
- Grotere nood aan expertise.

Voorlopig geen cijfers over aantal 75 plussers met een stoma

Wat maakt de geriatrische patiënt bijzonder? Voor ons in de stomazorg.

Fysieke kwetsbaarheid

- Sarcopenie
- Verminderde spierkracht - fijne motoriek moeilijker
- Evenwichtsproblemen
- Mobiliteitsbeperking

Cognitieve kwetsbaarheid

- Geheugenproblemen
- Delier
- Dementie

Sociale kwetsbaarheid

- Alleen wonen
- Afhankelijkheid van mantelzorg
- Beperkt sociaal netwerk



Maria 80 jaar
Loopileostoma sedert 20 dagen - geriatrie

Polyfarmacie

- Veel medicatie

Verandering van de huid en abdomen

- Dunner
- Minder elastisch
- Fragieler
- Meer huidplooien - vermagering

Voeding

- dorstgevoel daalt: drinken minder
- Eetlust daalt

Multimorbiditeit:

Meerdere chronische aandoeningen tegelijkertijd

diabetes



Agnes 88 jaar
Colostoma sedert 11 maanden - thuisverpleging

Wat is een stoma?

- Een onnatuurlijke, chirurgisch aangelegde opening die een lichaamsholte verbindt met de buitenwereld
- Dikke darm, dunne darm en urinewegen
- Tijdelijk of blijvend
- Eindstandig of dubbelloops
- Grieks: mond, huidmond
- Fistel: een abnormale open verbinding tussen 2 holle organen, een orgaan en een lichaamsholte, een orgaan en de buitenwereld.
- Langs fistels kunnen darminhoud,urine, gassen, bloed of etter passeren



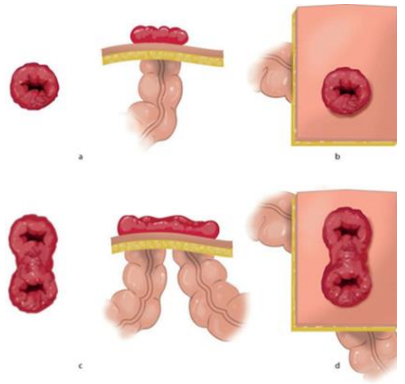





WIST JE DAT?

Een stoma zelf doet meestal geen pijn.



Het darmslijmvlies heeft geen pijnzenuwen zoals de huid.
De huid rondom de stoma kan wél gevoelig of pijnlijk worden.

Waarom krijgt iemand een stoma?

Een stoma is geen ziekte op zich, maar een oplossing voor verschillende aandoeningen.

Een stoma kan ook levens redden

Niet het zakje staat centraal, maar wat de stoma mogelijk maakt.

Genezing

Een zieke darm krijgt rust of wordt verwijderd.

Veiligheid

Lekkage in de buik of obstructie kan worden voorkomen.

Herstel

De darm kan genezen zonder dat stoelgang langs de anastomose passeert.

Kwaliteit van leven

Ernstige pijn, incontinentie of voortdurende ziekteactiviteit kan verminderen.

WIST JE DAT?

Een stoma kan op elke leeftijd voorkomen.

Baby • kind • jongvolwassene • volwassene • oudere

Er bestaat dus niet zoiets als “de typische stomadrager”.

Colostoma	ileostoma	Urostoma
Enkele indicaties voor het aanleggen van een blijvend of tijdelijk colostoma zijn: • Bescherming anastomose, dit is de darm die terug aan elkaar gezet wordt na het verwijderen van een stuk darm • Ontstekingsziekten van de darm, zoals de ziekte van Crohn, Colitis Ulcerosa • Aangeboren afwijkingen • Neurologische aandoeningen zoals Multiple Sclerose • Fistels • Diverticulitis • Perianale problemen • Trauma van de darm • Tumoren	Enkele indicaties voor het aanleggen van een tijdelijk of blijvend ileostoma zijn: • Bescherming anastomose • Ontstekingsziekten van de darm zoals de ziekte van Crohn en Colitis ulcerosa • Aangeboren afwijkingen • Familiaire Adenomatosis Polyposis (aanwezig zijn van honderden poliepen op de dikke darm) • Neurologische aandoeningen • Fistel • Diverticulitis • Slow transit problematiek • Trauma van de darm • Tumoren	Indicaties voor het aanleggen van een urostoma zijn: • Aangeboren afwijkingen • Fistel • Incontinentie • ketamine • Neurologische aandoeningen • Schrompelblaas • Trauma • Tumoren • Interstitiële cystitis

Wanneer – stoma

- Wanneer de stoelgang of urine tijdelijk of blijvend het lichaam niet meer langs natuurlijke weg kan of mag verlaten
- Colorectale kanker - blaaskanker – gynecologische kanker
- Geperforeerde diverticulitis
- Trauma - darmperforatie



Colorectale kanker in België

Leeftijd bij diagnose · 2024 · mannen en vrouwen samen

Leeftijd	Diagnoses	Aandeel
< 50 jaar	562	7,2%
50–59 jaar	960	12,2%
60–69 jaar	1.768	22,6%
70–74 jaar	1.206	15,4%
75–79 jaar	1.189	15,2%
80–84 jaar	990	12,6%
≥ 85 jaar	1.164	14,8%
Totaal	**7.839**	**100%**

42,6%

75 jaar of ouder

Ruim 4 op de 10 nieuwe diagnoses

3.343 diagnoses

Bron: Belgisch Kankerregister, Cancer Fact Sheets, incidentiejaar 2024 (publicatie 2026).

Dikke darm en endeldarm samen. Leeftijdsgroepen samengevoegd, percentages afgerond.

Blaaskanker in België

Leeftijd bij diagnose · 2024 · mannen en vrouwen samen

Leeftijd	Diagnoses	Aandeel
< 50 jaar	38	1,4%
50–59 jaar	186	7,1%
60–69 jaar	554	21,0%
70–74 jaar	451	17,1%
75–79 jaar	547	20,8%
80–84 jaar	407	15,5%
≥ 85 jaar	451	17,1%
Totaal	**2.634**	**100%**

53,3%

75 jaar of ouder

Ruim de helft van alle nieuwe diagnoses

1.405 diagnoses

Bron: Belgisch Kankerregister, Cancer Fact Sheets, incidentiejaar 2024 (publicatie 2026).

Invasieve blaaskanker (C67), exclusief in-situtumoren. Percentages afgerond.





Wat is een “normaal” stoma ?

Normaal stoma







- Prolaberend –1, 2 a 3 cm
- Rood –roze
- Vochtig – slijmvlies
- Lauw – warm
- Gevoelloos
- Meestal definitieve vorm na 2 a 3 maand

- Peri-stomale omgeving is intact
- er is geen verkleuring
- is niet pijnlijk en er is geen jeuk

Dubbelloops ileostoma – na 3 maand

17-02-2025



05-05-2025







Aanduiden locatie probleem stoma en peristomaal

Volgens klok

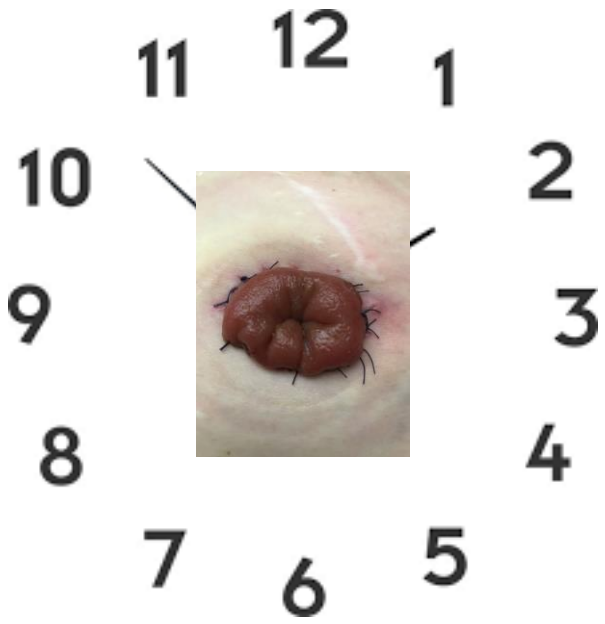

Beschrijving wonde: indien aanwezig

- Volgens TIME model
- Tissue: weefsel
- Infection: infectie
- Moisture: vochtigheid
- Edge: wondrand

Normaal stoelgangpatroon bij volwassenen

3× per dag tot 3× per week

Dagelijks of om de twee dagen komt vaak voor

Na het opstaan

Ortho-colische reflex

Van liggen naar staan:
de dikke darm wordt actiever

Na een maaltijd

Gastro-colische reflex

Eten stimuleert de dikke darm;
aandrang kan volgen

Aandrang na eten betekent niet dat er na elke maaltijd stoelgang moet zijn.

EEN MENSENLEVEN AAN STOELGANG

≈ 2

Aziatische olifanten

Een vergelijking van prof. dr. Danny De Looze



Beeldspraak: de totale hoeveelheid verschilt per persoon.

Productie stoma



colostoma

Dagelijks – soms een dag niets

100 -500 gram per 24 uur (soms dag niets)

Lichtbruin tot donkerbruin

Brijerig tot vast

Flatulentie is normaal

ileostoma

Dagelijks -continue

750 – 1000ml per 24 uur (kort na de maaltijd)

Donkergeel tot groen tot bruin

Waterig tot brijerig, soms schuimend

Flatulentie is normaal

urostoma

Continue (ieder stent moet produceren bij pas aangelegde stoma)

Minimum 30 cc per uur

Helder strogeel van kleur en bijna geurloos

Vlokken kunnen aanwezig zijn







Ileostoma bij ouderen

Extra aandacht voor:

- Vochtverlies
- Elektrolytenverlies
- Ondervoeding
- Medicatieabsorptie

Alarmsignalen:

- Duizeligheid -hypotensie
- Vermoeidheid
- Donkere urine
- Verminderde diurese
- verwardheid
- Dorst- dorstgevoel
- Droge huid- huidplooien

Dehydratatie: een onderschat probleem

Risicofactoren

- Warm weer
- Diuretica
- Verminderde dorstprikkel – onvoldoende drinken – beperkte mobiliteit- dementie
- Nierinsufficiëntie
- diabetes
- Braken
- alcohol
- Ileostoma met verlies van1200 cc of meer gedurende 3 dagen

Droge huid en huidplooien

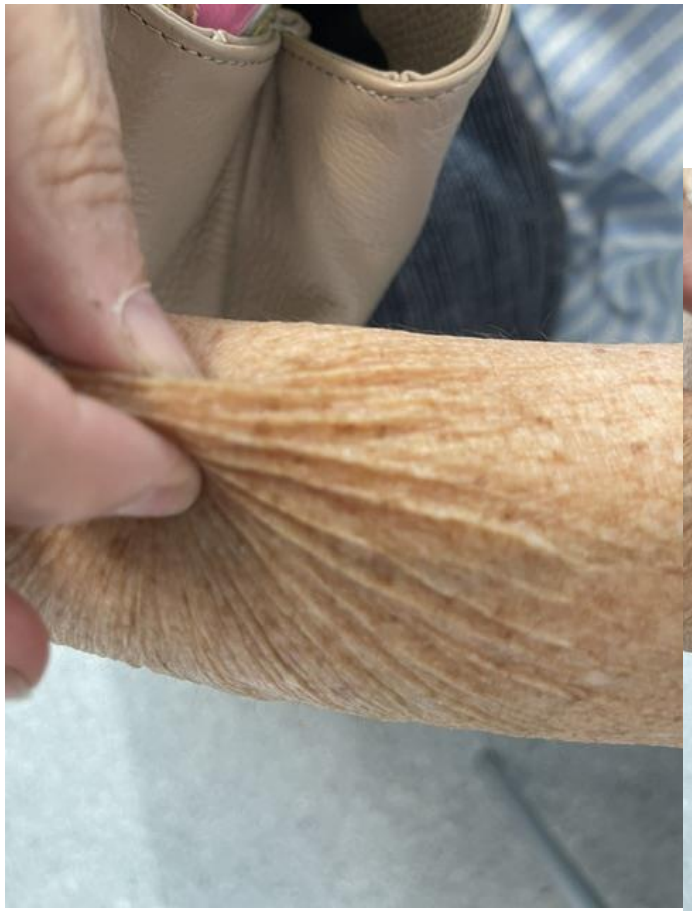







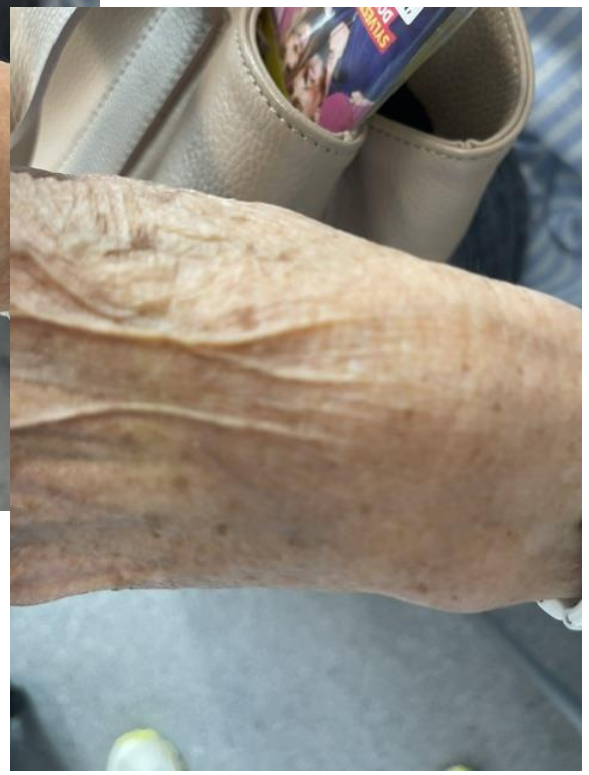

Polyfarmacie



Veel ouderen nemen meer dan vijf geneesmiddelen.

Mogelijke problemen

- Obstipatie
- Diarree
- Dehydratatie
- In het algemeen geldt dat verwijdering van een stuk dunne of dikke darm niet alleen de opname van voedingsstoffen beïnvloedt, maar ook de opname van geneesmiddelen.



Extra aandacht

Vertraagde afgifte-tabletten slow release of retard kunnen soms onvoldoende worden opgenomen bij een ileostoma.

Beter: tabletten zonder een maagsapresistent laagje, gelcapsules en drankjes, of tabletten die onder de tong worden ingenomen

Urostoma bij ouderen



Goede hydratatie. Voldoende drinken – aanvullen met cranberrysap



Meer risico op urineweginfecties.



urineweginfectie

- Meest voorkomende probleem bij een urostomie
- Stukje darm – afstand tot nieren korter
- Onvoldoende drinken
- Alkalische urine – normal tussen 5 en 7
- Bij terugkerende infectie:
- structurele oorzaak: knik of verzakking, stenose?
- Behandeling : AB, voldoende drinken 1,5 a 2 l, urine aanzuren :cranberry sap

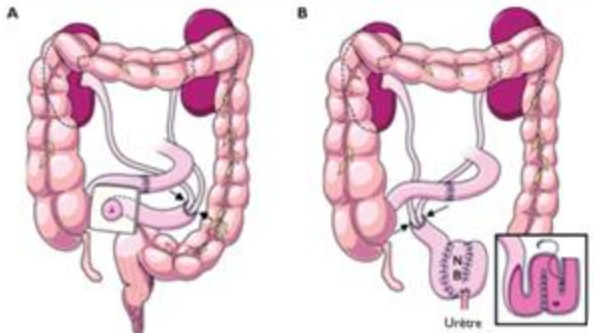



Stomaproducenten die stomamateriaal leveren in België

[lijst_bandagisten_stoma_20230401.pdf (fgov.be)]



Coloplast

Hollister

dansac

B BRAUN
SHARING EXPERTIS

MARLEN

ConvaTec

EuroTec

eakin

Welland Medical

wellform MEDICAL

FORLIFE BERLIN

Vergoeding materiaal

Sedert 01/04/2021

- Bijlage 93 = voorschrift - arts
- Opent virtueel budget
- te herhalen na 1 jaar – 3 jaar indien convex – concave – uitzonderlijke situatie, veranderde situatie
- Vrij kiezen uit lijst vergoedbare producten – Riziv
- bandagist

forfaitaire tegemoetkoming : virtuele portefeuille

1. Maximale verzekeringstegemoetkomingen voor stomahulpmiddelen			
Soort Stoma	*prestatie*	*Leerfase of opvolgfase*	*bedrag in € vanaf 1 januari 2025*
colostoma	655336	gedurende de éérste drie maanden	922,21
	655351	vanaf de 4de maand	751,20
ileostoma	655373	gedurende de éérste drie maanden	806,30
	655432	vanaf de 4de maand	635,28
urostoma	655454	gedurende de éérste drie maanden	895,94
	655476	vanaf de 4de maand	724,93
2. Maximale verzekeringstegemoetkomingen voor stomahulpmiddelen bij gebruik van convexe/concave systemen			
Soort Stoma	*prestatie*	*Leerfase of opvolgfase*	*bedrag in € vanaf 1 januari 2025*
colostoma	655491	gedurende de éérste drie maanden	1.141,83
	655550	vanaf de 4de maand	970,81
ileostoma	655572	gedurende de éérste drie maanden	1.025,92
	655594	vanaf de 4de maand	854,90
urostoma	655631	gedurende de éérste drie maanden	1.115,56
	655653	vanaf de 4de maand	944,54
3. Maximale verzekeringstegemoetkomingen voor stomahulpmiddelen in geval van uitzonderlijke toestand			
Soort Stoma	*prestatie*	*kan enkel in de opvolgfase*	*bedrag in € vanaf 1 januari 2025*
colostoma	655675	vanaf de 4de maand	1.050,86
ileostoma	655896	vanaf de 4de maand	934,95
urostoma	655911	vanaf de 4de maand	1.024,59
4. Maximale verzekeringstegemoetkomingen voor stomahulpmiddelen in geval van uitzonderlijke toestand en bij gebruik van convexe/concave huidsystemen			
Soort Stoma	*prestatie*	*kan enkel in de opvolgfase*	*bedrag in € vanaf 1 januari 2025*
colostoma	655933	vanaf de 4de maand	1.270,47
ileostoma	655955	vanaf de 4de maand	1.154,56
urostoma	655970	vanaf de 4de maand	1.244,20
5. Maximale specifieke verzekeringstegemoetkomingen voor irrigatie			
	prestatie	*tijdsaanduiding*	*bedrag in € vanaf 1 januari 2025*
	656073	manuele irrigatieset, per 6 maaden	166,84
	656095	irrigatiepomp, per 36 maanden	403,79
6. Forfaitaire verzekeringstegemoetkomingen voor stomahulpmiddelen voor een rechthebbende die verblijft in een ziekenhuis per verpleegdag			
	prestatie	*omschrijving*	*bedrag in € vanaf 1 januari 2025*
	656165	colostoma, ileostoma of fistel of andere stoma van het spijtsverteringsstelsel	4,93
	656180	urostoma, cystostoma of fistel of andere stoma van het urinestelsel	4,93

De huidplaat + het zakje





1-delig systeem

Huidplaat en zakje vormen één geheel. Soepelder. Frequenter wisselen

2-delig systeem

Huidplaat blijft langer zitten; het zakje kan apart worden vervangen.

Doel

Opvang zonder lekkage én bescherming van de huid.

Onderverdeling afhankelijk van de output stoma

Ledigbaar kraantje

urostomie

gesloten

colostomie

ledigbaar

Ileostomie

colostomie



filter

Een alternatief bij beperkte handfunctie – high output zakje

- Gemakkelijker openen en sluiten dan roll-up



uitzicht

- Onderverdeling volgens het uitzicht:
- Transparant
- Niet transparant: bruin, grijs, zwart, …





Opening huidplaat

voorgeknipt

Interessant indien fijne motoriek daalt bij zelfzorg



uitknipbaar

Vraagt wat handigheid



vormbaar

Indien een mooi prolaberend stoma



Handigheid – als het voor de operatie verpleegkundige al moeilijk is



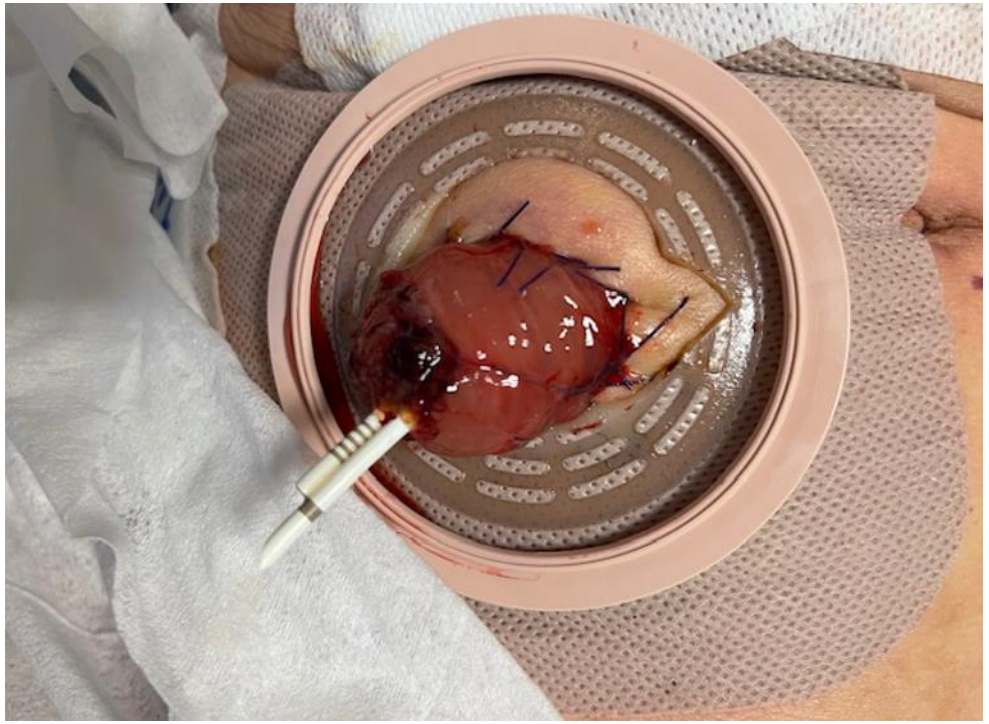

Casus met ileostoma

Dame 93 jaar ileostoma

totale colectomie na darmischemie mei 2023

Operatie in ander ziekenhuis

Dagelijks lekkage

Thuisverpleging

Wanhopig

We kunnen je niet verder helpen!!

10-04-2025

- op consultatie met vriendin(verpleegkundige) van dochter
- huidplaat: lekkage tot buiten de huidplaat en extra fixatie met half maantje, harde convexe huidplaat
- stoma: prolaberend, rood, vochtig en warm, telescopisch, bij nader inspectie retractie bij het rechtkomen
- productie: zachte donkergroene stoelgang
- peristomaal: contactdermatitis : vochtige irritatie volledig parastomaal: pijnlijk, kleine parastomale hernia
- voelt zich ongelukkig en niet veilig wegens dagelijkse lekkages





24-04-2024



06-03-2025



19-08-2026



- Voorgeknipte zachte convexe huidplaat met kleiner diameter (helpt beter druk naast het stoma geven)+gordel + ring
- Aanpassen voeding + medicatie
- Volledige zelfzorg
- Geen lekkages meer
- Voelt zich terug veilig en gelukkig
- Kan terug op stap

Samenstelling huidplaat

kleefpleister

Niet aangewezen



hydrocolloïd

hydrocolloïd+ kleefpleister

Meest courant



hydrocolloïd+

Alginaat

Honing

Ceramide

….

Voordeel bij wondje moet geen extra product of verband gebruikt worden- bespaart een extra handeling



Eigenschap: Vocht absorberen – beschermen -kleven

Kliksysteem en kleefsysteem



Opening centraal of decentraal

Indien fijne motoriek daalt kan kleefsysteem een alternatief zijn

Vaste ring of vlottende ring

Casus colostoma

Man 90 jaar

Gehuwd

Nog heel actief

17/10/20: Distaal rectumadenocarcinoma met ingroei in de interne sfincter.cT2N0-1M0.

03/11/20: Start neoadjuvante chemoradiotherapie tem 09/12/20.

29-03-2021 APRA

- Patient op heden 90 jaar.
- Voorstel om gezien hij algemeen nog zeer goed is, hier te gaan voor een Abdomino perineale Rectum Amputatie met aanleggen van definitief colostoma. Colo anale anastomose op 90 j is niet aangewezen, enerzijds daar dit de operatietijd zal verlengen en anderzijds zeker ook meer morbiditeit geeft (tijdelijke ileostoma, LARS risico,...). Ook Functioneel lijkt mij dit op zijn leeftijd niet meer opportuun.

04-2021

- In eerste instantie heel ongelukkig door diagnose en met stoma
- Ziet toekomst somber –denkt vooral om niet meer te kunnen doen
- Psychologische ondersteuning

06-06-2021

- Opvolging stoma en stomazorg
- verzorging verloopt vlot, geen lekkage, normaal prolaberend stoma, peri stomale huid is intact, productief
- Stomazorg thuisverpleging
- Ziet het niet zitten om zelf de zorg uit te voeren en voelt zich veiliger met hulp
- Kan alle gewenste activiteiten uitvoeren
- Komt zelf met de wagen op consultatie
- Voelt zich al heel wat beter

06-08-2026

- Huidplaat: Nog goed vast geen lekkage
- Stoma: prolaberend, rood, vochtig en warm
- Productie: zachte stoelgang, bruin
- Peri stomaal: intact geen verkleuring, kleine parastomale hernia
- Coping: goed
- Is heel tevreden dat hij de operatie liet uitvoeren
- stomazorg thuisverpleging
- geen lekkages
- eten en drinken gaat goed
- niet meer zelf met de auto gekomen, zicht is wat minder goed
- Echtgenote overleden

Parastomale hernia

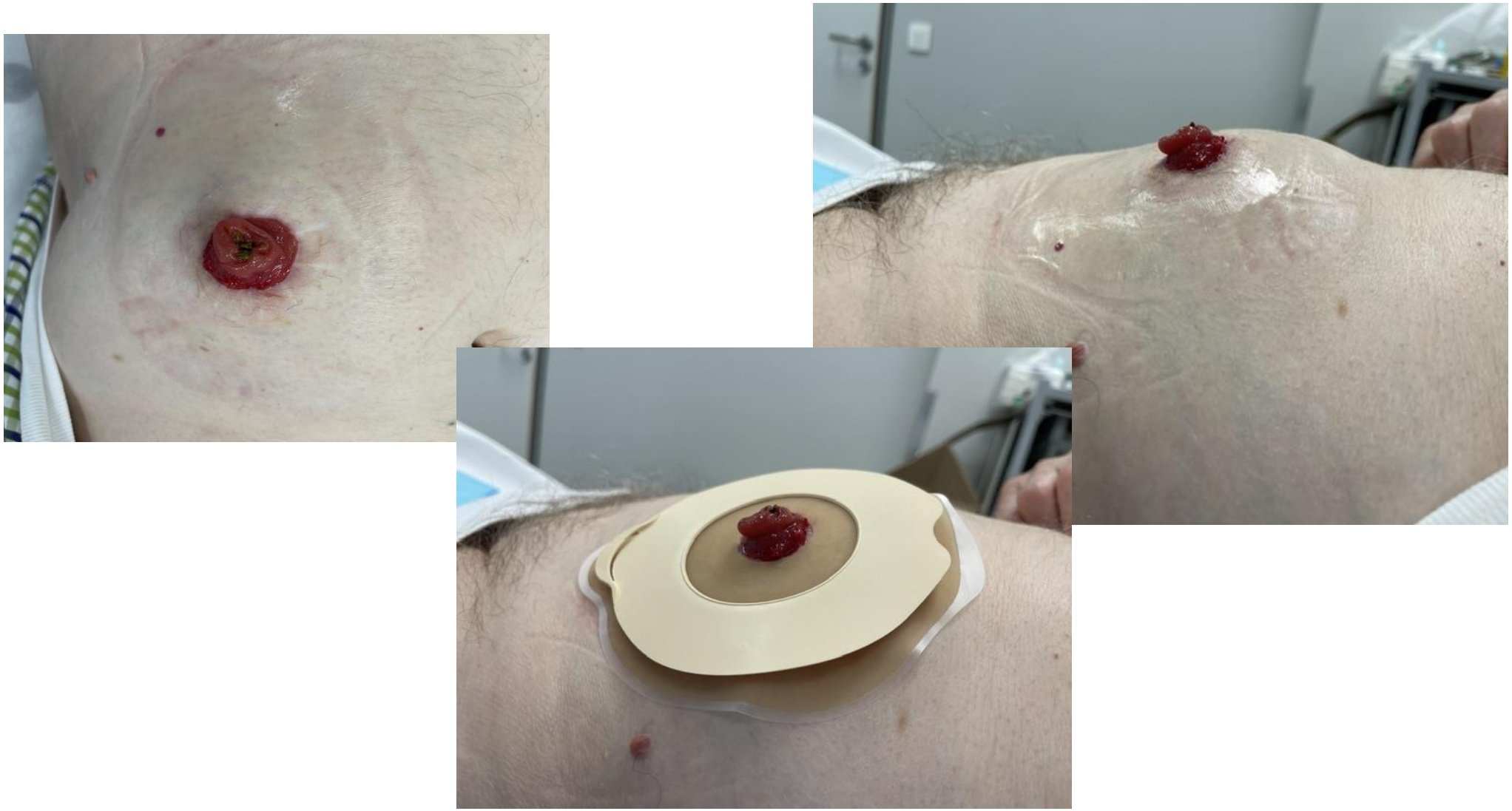

Hernia rond de stoma

Frequent bij ouderen

Risicofactoren:

- Leeftijd
- Overgewicht
- Zwakke buikspieren
- Hoesten
- COPD

Gevolgen

- Lekkage
- Moeilijke passing
- Esthetische hinder

Parastomale hernia

Een defect van de abdominale fascie waardoor de darm kan uitstulpen naast het stoma











JAN YPERMAN ZIEKENHUIS







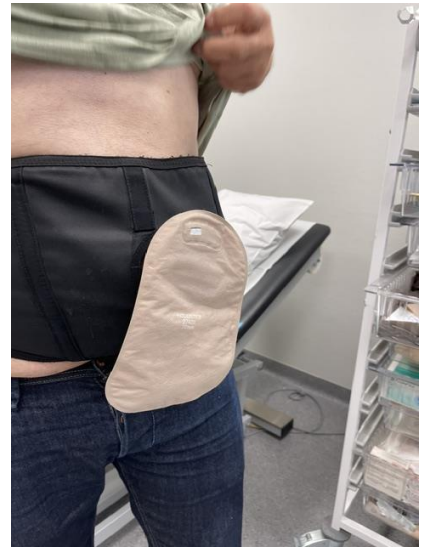

Steunband klasse 3 met opening en flap

- Vlakke huidplaat



convex



concave

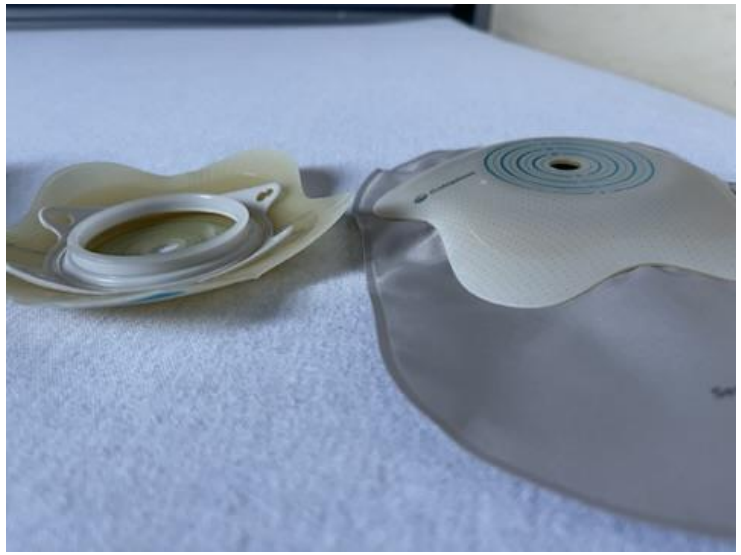

Keuze voor een vlakke huidplaat



Hans Terryn JYZ

- Mooi prolaberend stoma
- Vlakke peristomale omgeving









Keuze voor een convexe huidplaat

- Keuze voor een convexe plaat bij huidplooien, vlak stoma, ingetrokken stoma, stoma in kuil, slappe buikwand, …
- Keuze uit verschillende dieptes van convexiteit
- Keuze uit harde convexe plaat en soft convex
- Voorgeknipt of uit te knippen
- Het gebruik van een gordel kan de convexiteit versterken
- Opgepast voor een te strak aangespannen gordel : kan drukletsels veroorzaken: de huid bij onze geriatrische patiënt is fragieler

Convexiteit bij ouderen

Mogelijke voordelen	✓ Betere afdichting	✓ Minder lekkage	✓ Langere draagtijd
Voorzichtig bij	Fragiele huid	Uitgesproken drukletsels	Pijn
	Belangrijk	Steeds individueel evalueren.	

Keuze voor concave huidplaat



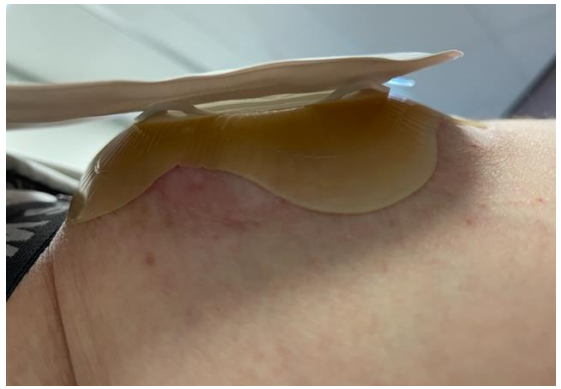



- Concave huidplaten zijn ontwikkeld voor naar buiten gerichte peristomale zones, Stomadragers met allerlei rondingen zoals: grote of ronde buiken, obesitas, buikrollen en parastomale hernia’s

Belangrijke basisaspecten opvangmateriaal

De peristomale huid blijft ‘gezond’ en ‘intact’ met het gebruikte opvangsysteem.

Het opvangsysteem zorgt voor (zoveel mogelijk) draagcomfort bij de stomadrager.

Het opvangsysteem zorgt voor een veilig gevoel bij de stomadrager waarbij hij/zij zich voldoende zelfzeker voelt

De keuze voor een welbepaald opvangsysteem gebeurt op een weloverwogen manier aan de hand de morfologie van het stoma en de peristomale huid (abdominale contouren)

Een zakje vervangen in 6 stappen

1 **Rustig verwijderen**

Ondersteun de huid.

2 **Huid reinigen**

Lauw water is vaak voldoende.

3 **Goed drogen**

Kleefkracht vraagt een droge huid.

4 **Stoma & huid bekijken**

Rood? wondje? lekkage?

5 **Opening passend maken**

Zo weinig mogelijk blote huid.

6 **Nieuwe plaat aanbrengen**

Warmte en zachte druk helpen.

Goede stomazorg vertrekt vanuit basisstomazorg

JAN YPERMAN ZIEKENHUIS

Stomazorg anno 2025 bij een geriatrische patient in de thuiszorg









Materiaal verzamelen

- - huidplaat





- - opvangzakje : open zakje zolang vloeibare stoelgang
- gesloten zakje indien vast of halfvaste stoelgang



- Gebogen schaar



- Mal of meetkaart







19/10/2026 JYZ

- Niet steriele compressen
- Washandje en handdoek
- Vuilniszakje
- Handschoenen
- handontsmetting
- Nierbekken / opvangbokaal
- bedbescherming



JAN YPERMAN ZIEKENHUIS

Eerst opvangzakje verwijderen

- Handschoenen aan

observatie

- Huidplaat te groot uitgeknipt
- Uitgeknipt met scherpe randen

Pas aangelegd stoma

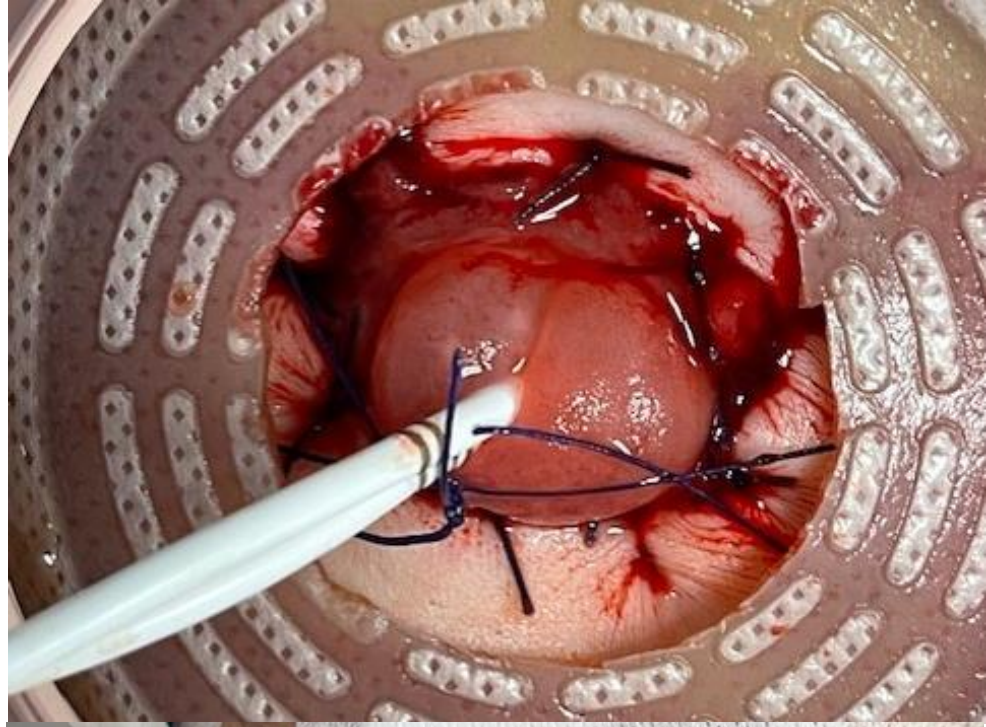

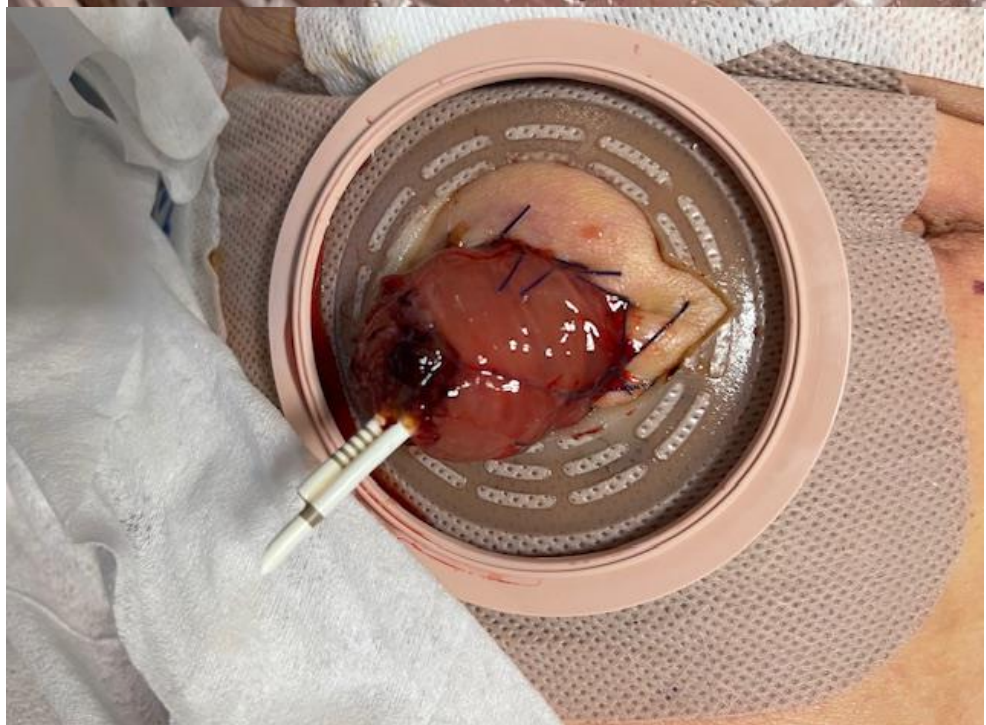

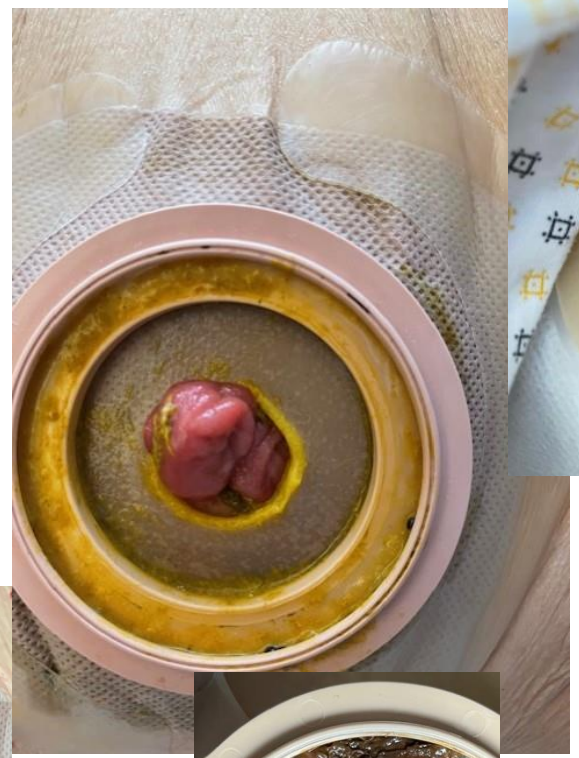
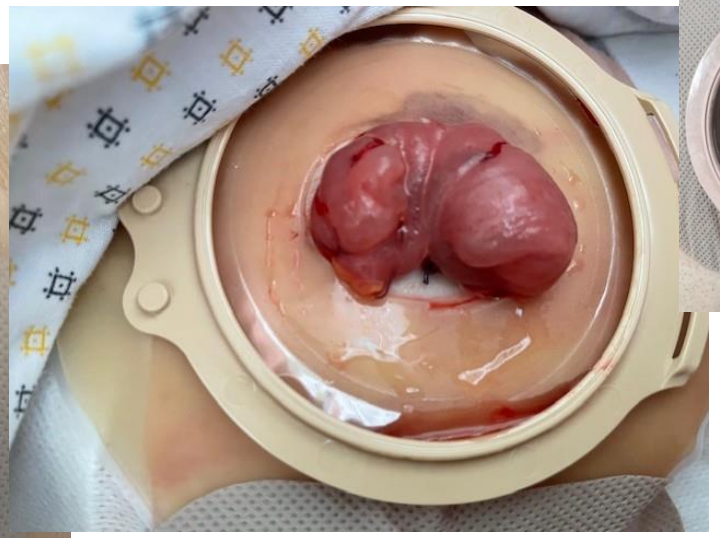




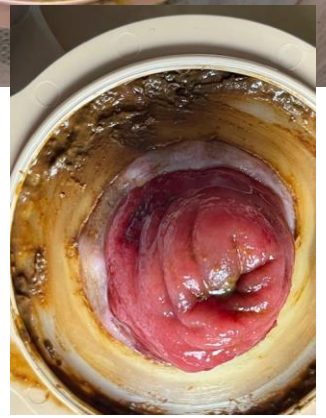

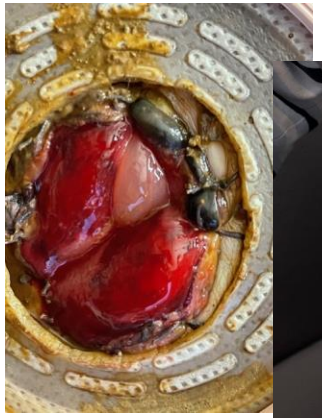


verwijderen van de huidplaat

- Handschoenen aandoen
- Bescherming aanbrengen
- Indien open/ledigbaar zakje is, steeds voor het verwijderen ledigen
- Bovenaan beginnen

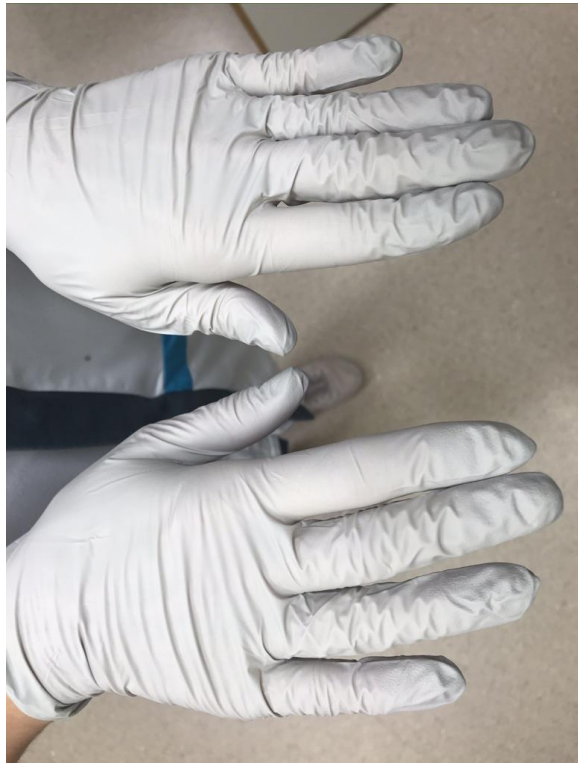



Basisstomazorg

- Huidplaat voorzichtig verwijderen : huid wegduwen - remover



- De huidplaat langs de onderkant controleren; is er stoelgang onder de plaat? Is er kans op lekkage
- Zo mogelijk plaat dichtvouwen
- In afvalzakje doen
- Restafval
- In bepaalde gemeenten – tegemoetkoming
- www.stomavlas.be



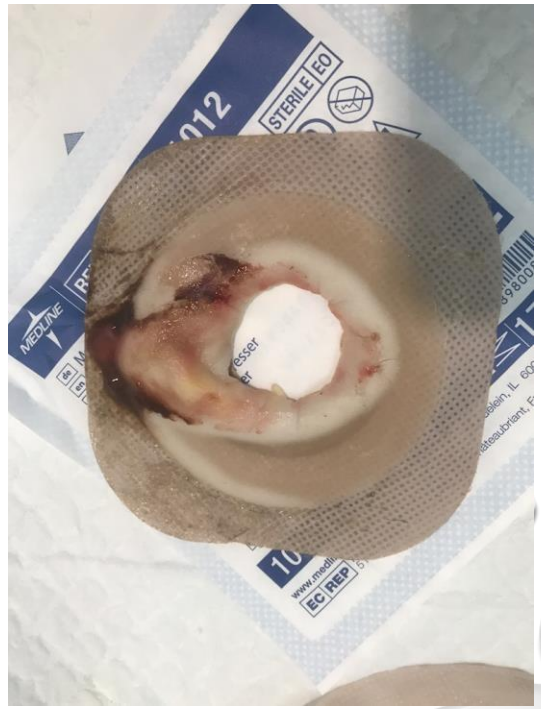

Huidplaat verwijderen

- Observatie:
  - Lekkage onder de huidplaat
  - Extra bevestiging met opsite
  - Irritatie waar lekkage – colostoma
  - Pijn of jeuk = nieuwe huidplaat !



JAN YPERMAN ZIEKENHUIS



Lekkage – geen lekkage ?

Extra fixeren met opsite® kan extra schade veroorzaken

basisstomazorg



- Stoma en peri-stomaal reinigen met water en droog deppen
- Stoelgang, bloed, pasta, beschermfilm, lijmresten, …

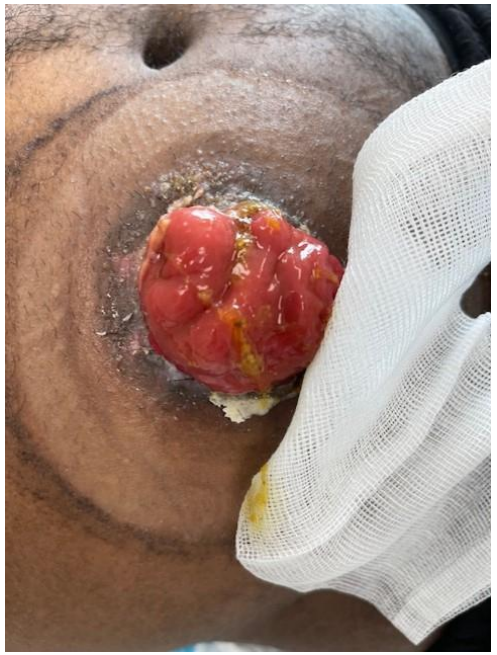





- De huid droog deppen, niet wrijven



- Eventueel haartjes wegknippen met schaar, geen scheermesje want dit kan kleine wondjes veroorzaken



Overtollige haartjes verwijderen: anders kans op folliculitis

Ontsteking van de haarworteltjes









19310 7 2026 JYZ

- Indien lichte irritatie op de peristomale huid: huidbescherming aanbrengen
- Indien vochtige irritatie: stomapoeder aanbrengen (overtolig verwijderen met tissue)
- Indien oneffenheden eventueel pasta, ring of strips aanbrengen





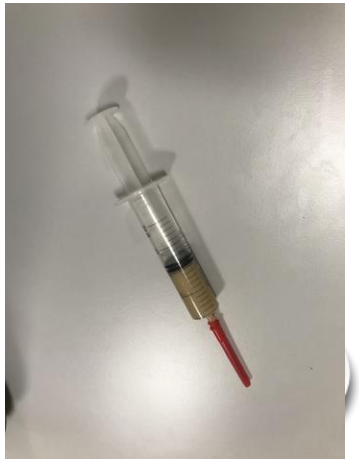



basisstomazorg

- Huidplaat correct uitknippen en opwarmen op lichaamstemperatuur

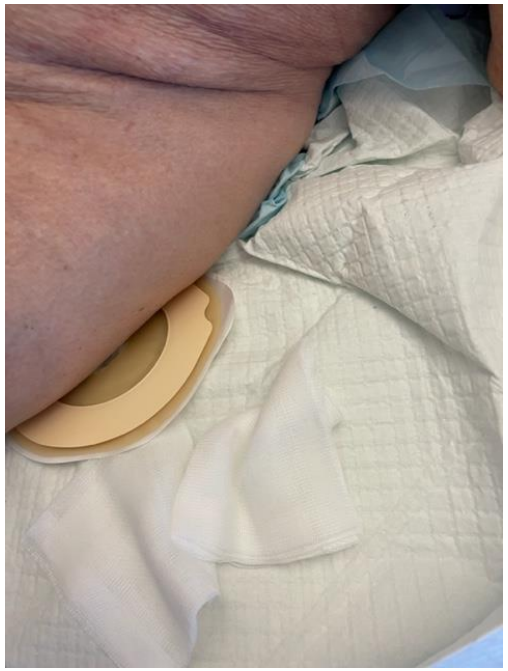









- De opgewarmde plaat aanbrengen van onder naar boven, zorg ervoor dat de peristomale huid glad is



- De plaat goed aandrukken op het lichaam; inmasseren met de vinger te beginnen rond de stoma



Nieuw opvangzakje aanbrengen

- Indien nog een open opvangzakje; zakje sluiten
- Aanvangzakje aanbrengen en best onderaan beginnen (eventuele stoelgang kan zo opgevangen worden)
- Controleren of het zakje goed vast zit
- Bedbescherming verwijderen

- Opruimen en observaties noteren



JAN YPERMAN ZIEKENHUIS

tips





- Beste tijdstip om de stoma te verzorgen is ‘s morgen en voor de maaltijd
- Bad of douche kan en mag met of zonder opvangmateriaal, maar filter afkleven bij colo of ileo (zo nodig)
- Stomadrager kan zich veiliger – comfortabeler voelen met een licht beschermband of met een hoesje over het zakje





Hans Terryn JYZ

JAN YPERMAN ZIEKENHUIS



Zakje regelmatig ledigen

Overvol zakje veroorzaakt: ?

tips

- Bij dementerende bejaarden of mensen met een beperking kan een buikband/fixatieband/steunbroek eventueel helpen om de stoma en het opvangmateriaal wat minder bereikbaar te maken
- Geen eosine aanbrengen op irritatie
- Na het aanbrengen van een nieuwe huidplaat de patiënt steeds voldoende lang in bed laten 15 a 30 minuten











Casus colostomie

Dame 81 jaar

Colostoma

Dementie

- Zorg door echtgenoot
- Bij een opname in het ziekenhuis materiaal mee
- Alle huidplaten te groot uitgeknipt:
- hypergranulatie
- Korte tijd erna overlijden echtgenoot
- Opname in WZC
- Trekt regelmatig huidplaat af

Behandeling hypergranulatie en zachte beschermende buikband



Aanstippen met zilvernitraat



Beschermende buikband



zilvernitraat

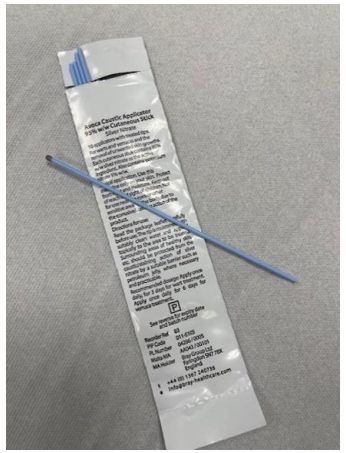



21-12-2022



09-01-2023



21-02-23



Cognitieve achteruitgang

Problemen

- Materiaal vergeten
- Verzorging overslaan
- Opvangmateriaal verwijderen
- Huidplaat vergeten uit te knippen
- Problemen niet melden

Wat helpt?

- Vaste routines
- Aangepast materiaal
- Visuele stappenplannen
- Mantelzorg betrekken

Een stoma en dementie



Welke extra zorg heeft een stomadrager met dementie nodig?

"Met **beginnende dementie** vooral veel begeleiding en ondersteuning bij het verzorgen van het stoma. Als het stoma voor hun dementie is aangelegd zit dat nog in hun dagelijks ritme om te verzorgen en vaak gaat die zorg dan nog heel goed zelfstandig.

Als de dementie **iets vordert** zal je zien dat er dingen vergeten worden. Niet meer weten hoe de volgorde is, kleine dingen. Een zakje vergeten dicht te maken, vergeten rondom het stoma schoon te maken, het vuile materiaal vergeten op te ruimen, bij het verzorgen als er “geknoeid” word de vlekken laten voor wat het is. Bij die mensen is dan structuur en begeleiding nodig. Ze kunnen nog wel zelf hun stoma verzorgen, maar met mondelinge ondersteuning.

Nog verder in hun dementie kan het zijn dat ze hun stoma helemaal vergeten, het zakje hangt daar en daar blijft het bij. Je zult de zorg dan volledig moeten overnemen. Echter zijn er ook mensen die totaal niet meer beseffen wat dat zakje inhoud wat daar hangt en die trekken het eraf, met alle gevolgen van dien... Is dit een situatie die vaak voorkomt dan zal je creatief moeten zijn met buikbanden, body’s (zoiets als rompers voor baby’s) en plukpakken (voor de nacht).

Het belang van zelfredzaamheid

Waarom is zelfredzaamheid belangrijk?

Zelfredzaamheid bepaalt:

Keuze van het materiaal

Frequentie van zorgondersteuning

Kwaliteit van leven

Veiligheid

Wat beoordelen?

✓ Zicht

✓ Handfunctie

✓ Cognitie

✓ Mobiliteit

✓ Motivatie

✓ Sociale ondersteuning

De huid rond de stoma hoort intact te zijn

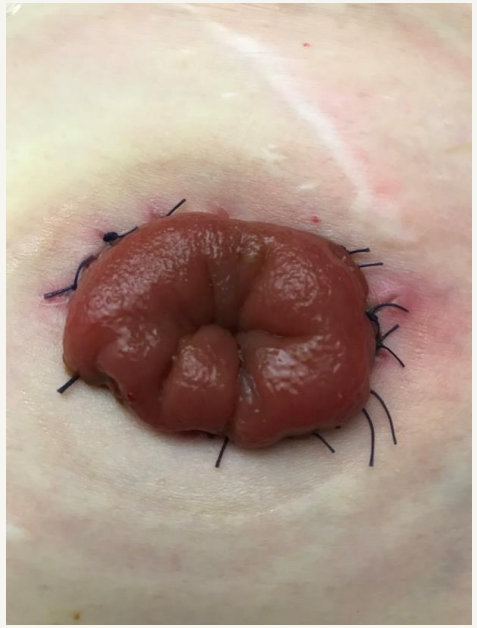

gezonde huid

Signalen om op te letten

Roodheid, branderigheid, nattende huid, wondjes of jeuk.

Vaak de oorzaak

Stoelgang of urine komt onder de huidplaat terecht.

Actie

Pas het systeem aan en vraag tijdig advies van een stomaverpleegkundige.

Peristomale huidproblemen

Oorzaken:

- Lekkage
- Onjuiste maatopening
- Frequent verwijderen van materiaal
- onvoorzichtig verwijderen
- Infectie
- Leeftijdsgebonden verandering

Leeftijdsgebonden veranderingen

Veroudering van de huid

- Dunnere huid
- Minder collageen
- Minder elasticiteit

Gevolgen

- Sneller huidletsel
- Moeilijkere kleefbaarheid
- Hogere kans op lekkage
- Tragere wondheling
- Soms nog in combinatie met diabetes

.

Peristomale huidproblemen

Preventie:

- Correct uitknippen
- Regelmatige evaluatie
- Gebruik huidbeschermer zo nodig
- Gebruik remover

Gevolgen

- Pijn
- Slechtere kleefkracht
- Angst
- Verminderde levenskwaliteit



Veranderingen van het abdomen

- Huidplooien
- Littekens
- Gewichtsverlies
- Verminderde spiermassa

Gevolgen

- Moeilijke passing van de huidplaat
- Kortere draagtijd
- Meer lekkage
- Belang



Regelmatige herbeoordeling van het stomamateriaal.

Psychosociale impact

- Verlies van lichaamsbeeld
- Schaamte
- Isolement
- Angst voor lekkage
- Angst voor geur

Positieve factoren:

- Goede begeleiding
- Familiebetrokkenheid : partner – kinderen - mantelzorger
- Lotgenotencontact

De mantelzorger

Onmisbare partner

Ondersteunt bij:

- Materiaalwissels
- Bestellingen
- Observatie
- Emotionele steun

Risico

- Overbelasting van de mantelzorger.

Stomazorg in woonzorgcentra

Uitdagingen:

- Wisselende medewerkers
- Onvoldoende ervaring
- Materiaaltekorten

Oplossingen

- Interne opleiding
- Stoma-wondzorg-referentieverpleegkundige
- Procedurefiches
- Tijdig doorverwijzen

Multidisciplinaire aanpak

Betrokken disciplines:

- Huisarts
- Thuisverpleegkundige
- Stomaverpleegkundige
- Ergotherapeut
- Diëtist
- Apotheker
- Mantelzorger
- Chirurg
- uroloog
- Geriater
- WZC

Contactdermatitis – MASD peristomaal

30-04-2025



ileostoma

- Vochtige irritatie

Oorzaak:

lekkage –contact met output

Behandeling:

- aanpassing materiaal
- Stomapoeder
- Ring of pasta zonder alcohol





stomapoeder

Overtollige poeder verwijderen





Ring wiggetjes









- Kleeft langs beide kanten
- Beschermend
- Vocht absorberend
- Afdichten
- Geen alcohol

resultaat



Casusbespreking

- Mevrouw X, 89 jaar
- Colostoma sinds 14 maanden
- Osteoporose
- hypothyreoïdie
- 19-03-2015 cT3N1 mid rectaal adenocarcinoom
- Van 30/3 tot 3/4/2015 werd een conformele radiotherapeutische behandeling uitgevoerd. De posterieure pelvis werd bestraald tot een dosis van 25 Gy in 5 zittingen.
- 8-04-2015 Lap taTME + side colo-anale sutuur + protectief loop ileostoma

- 17-06-2014 Sluiten ileostoma na laparoscopische ta TME resectie
- 16-01-2020 aanleren TAI wegens LARS
- 2025 TAI lukt niet meer – onvoldoende resultaat
- 04-08-2025 aanleg eindstandig definitief colostoma
- 06-08-2025 ischemie met necrose stoma

stomanecrose



13-08-2025 dehiscentie



21-08-2025 volledige dehiscentie



Opnieuw hechten

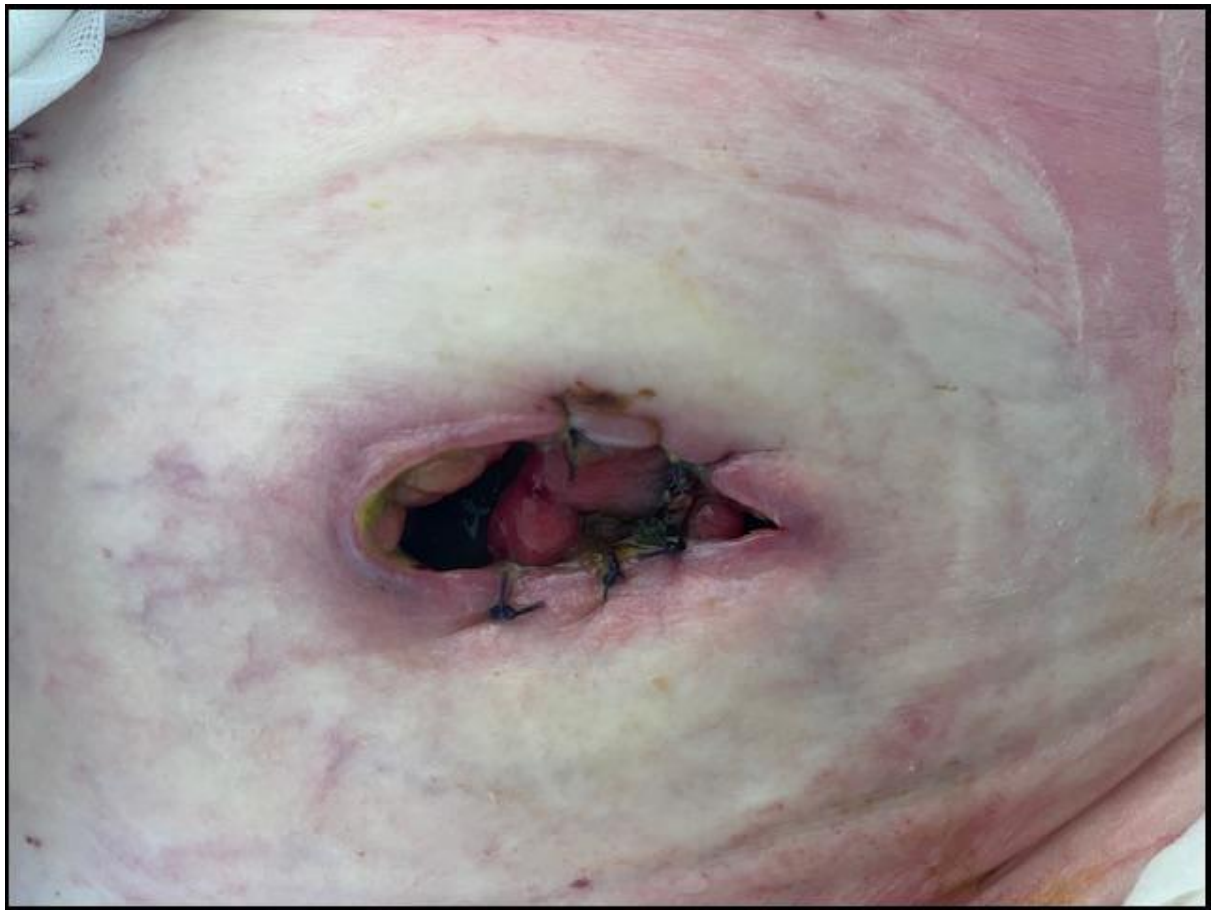

27-08-2025 opnieuw los



28-08-2025 wonde reinigen met NaCl – kaltostat (alginaat) – stomapasta – convexe huidplaat





16-09-2025 Ulcuswondjes : kaltostat



17-10-2025



23-12-2025



19-01-2026 dilatatie (16/1 – 21/1) wegens stenose





06-02-2026



14-02-2026 opname op spoed

- Diagnose rechts : pertrochantere femurfractuur + olecranonfractuur
- Aard ingreep : intramedullaire heupnagel + ORIF olecranon

16-03-2026



02-06-2026



11- 08-2026



Belangrijkste boodschappen

- ✅ Oudere stomadragers vormen een groeiende groep.
- ✅ Zelfredzaamheid is essentieel in de keuze van materiaal en moet regelmatig geëvalueerd worden.
- ✅ Huidproblemen en lekkage vroeg herkennen.
- ✅ Aandacht voor voeding en hydratatie.
- ✅ Multidisciplinaire samenwerking en een goede begeleiding verbetert de kwaliteit van leven.

Jan Yperman Ziekenhuis

"Niet alleen de stoma verzorgen, maar vooral de mens achter de stoma ondersteunen."

Pijn bij de geriatrische patiënt

Topics G - E17 netwerk

Dr. Reine De Bock - geriater Maria Middelares
Dr. Judith Hanssens - geriater Jan Yperman

1. Wat is pijn? - pathofysiologie

Definitie

- Pijn = onaangename sensorische of emotionele ervaring, samenhangend met actuele of potentiële weefselbeschadiging
- Acute versus chronische pijn (>3 maanden)

Pathophysiology of pain. Khalida Anwar. Disease a Month 62 (2016); 324-329.

Prevalentie

- Patiënten >65 jaar: tot 60%
- Neuropathische pijn bij patiënten >65 jaar: 30%

Chronic pain in elderly patients: pathophysiology, pharmacologic and non-pharmacologic therapies, and interventional Management. Jain A, et al. Clinical Pharmacology: Advances and Applications. 2026.

Bij kwetsbare ouderen …



Classificatie van pijn

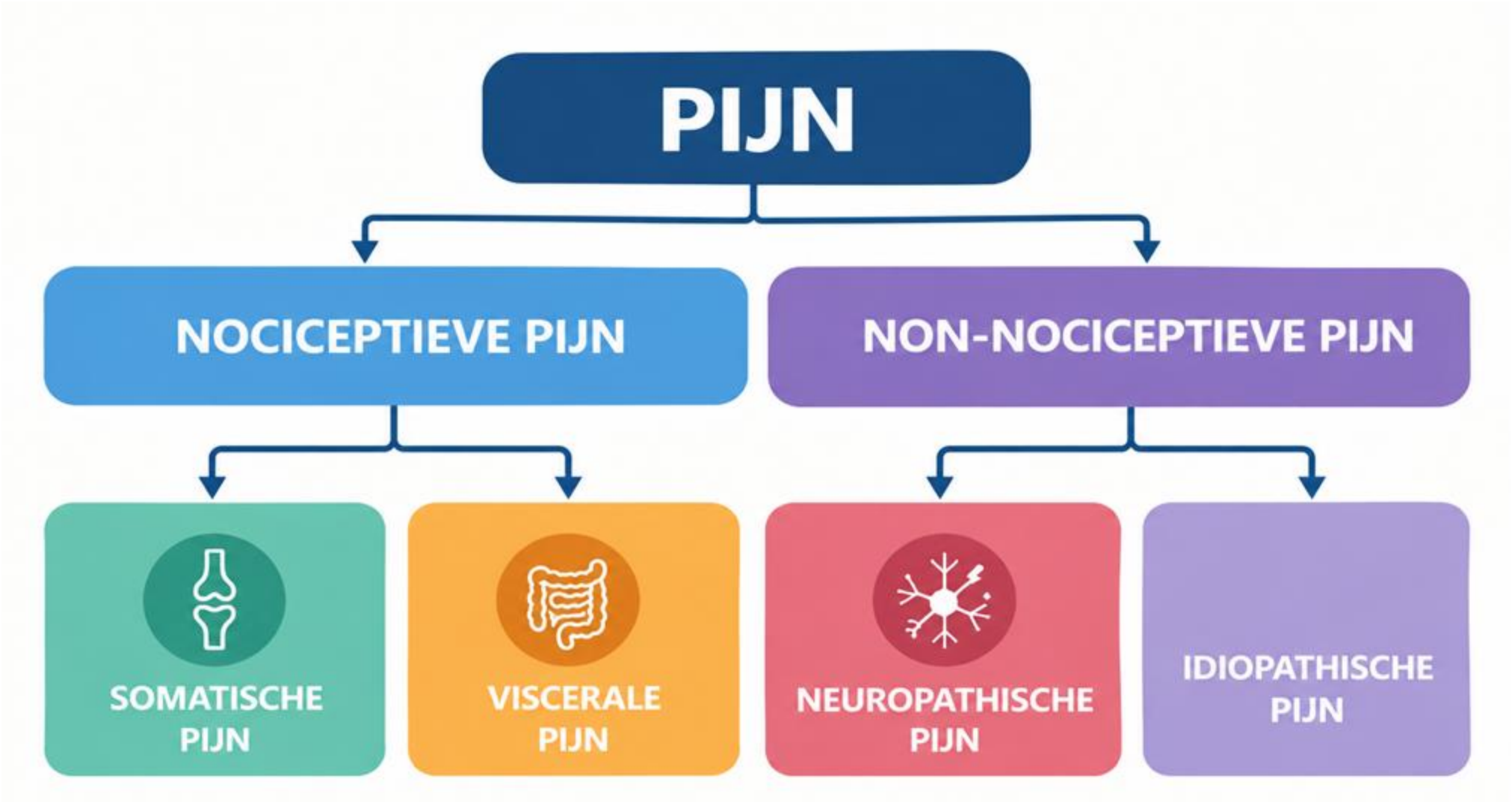

Nociceptieve pijn

- Transductie
- Transmissie
- Perceptie
- Modulatie

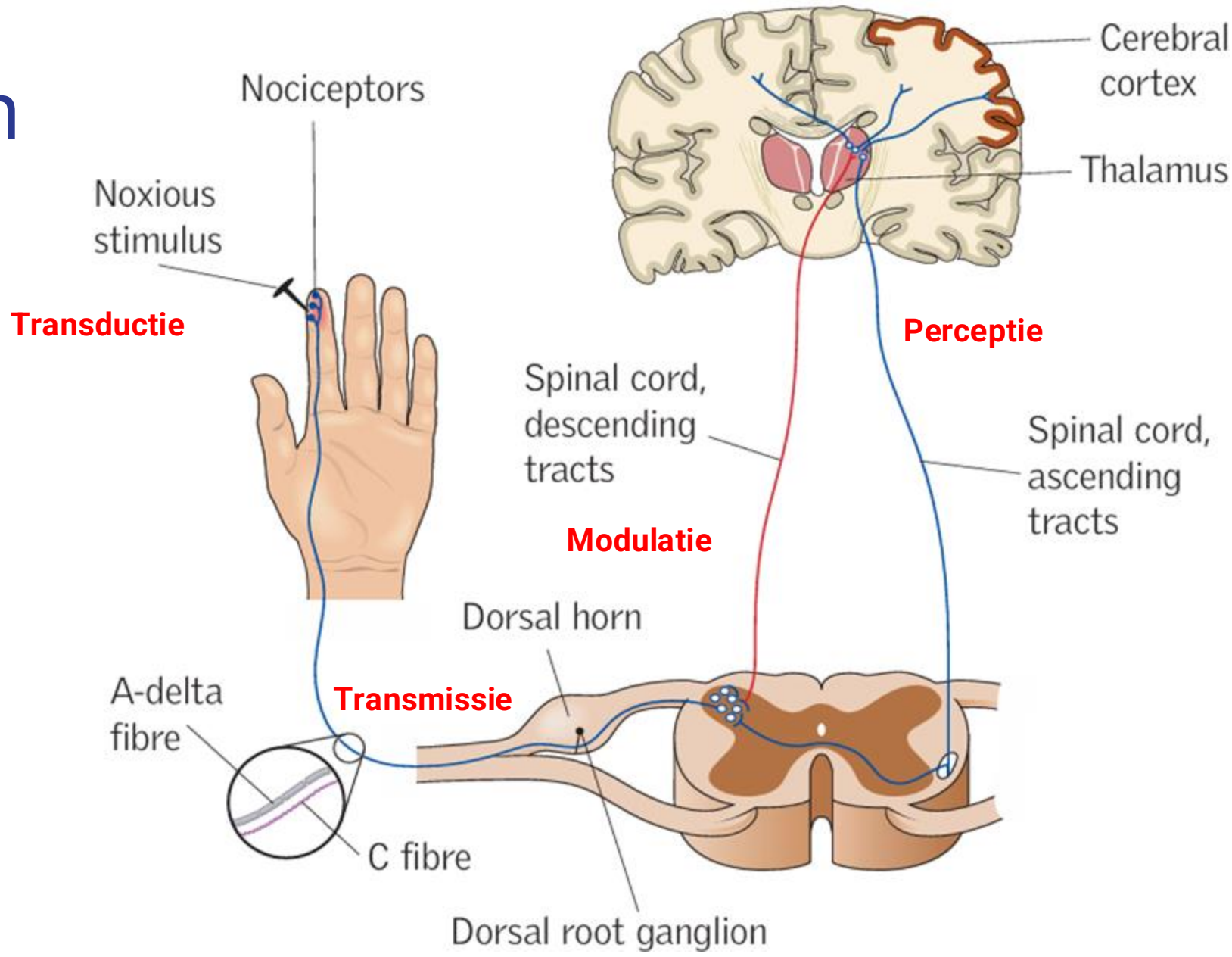

Understanding the experience and physiology of pain. Briggs E. Nursing Standard, 2010: 25,3, 35-39.

Nociceptieve pijn

- Aδ-vezels
  - bevatten myelineschede
  - scherpe, stekende pijn
  - waarschuwing voor acute schade
- C-vezels
  - geen myelineschede
  - doffe, kloppende pijn
  - dwingen tot rust

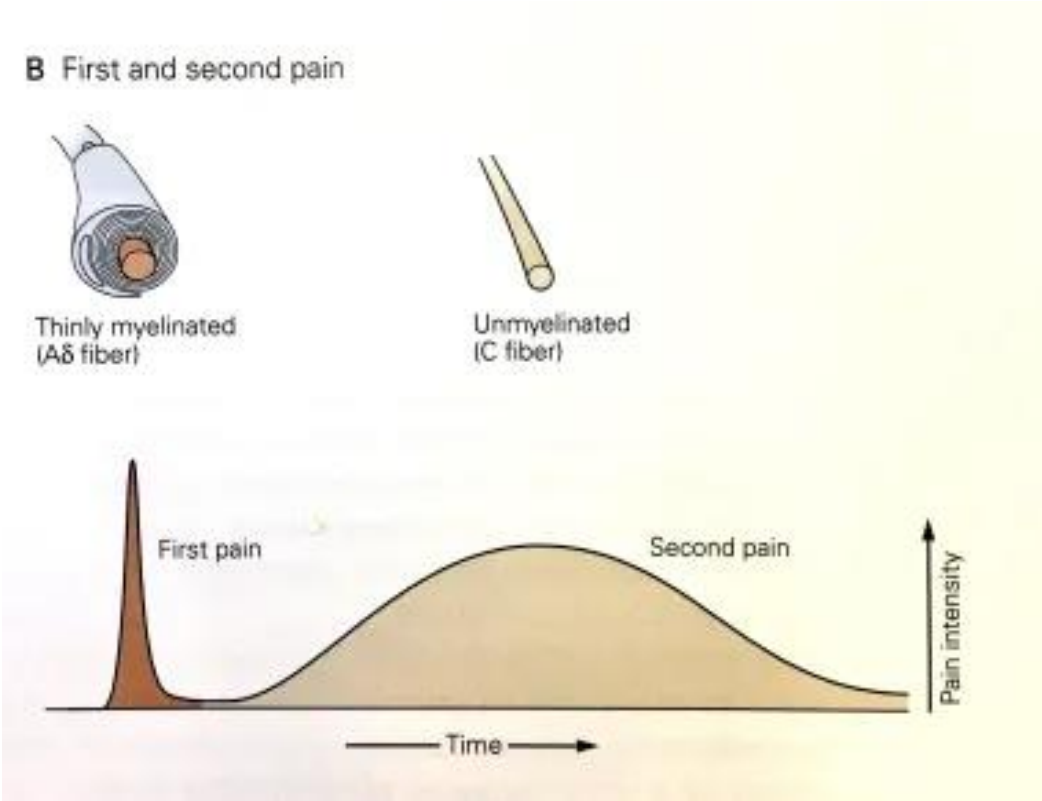

Nociceptieve pijn - Somatisch



- Huid, bot, spier-en bindweefsel
- Duidelijk gelokaliseerd
- Scherp, stekend, kloppend



Nociceptieve pijn - Visceraal



- Organen thorax/abdomen
- Niet duidelijk gelokaliseerd
- Drukkend, krampend



Nociceptieve pijn - Visceraal



- Gerefereerde pijn → “convergentie-projectie-theorie”



Non-nociceptieve pijn - Neuropathisch

- Beschadiging van perifere of centrale zenuwen
- Brandend, schietend, stekend karakter
- Sensibiliteitsstoornissen
  - verminderde sensibiliteit
  - hyperalgesie
  - allodynie/hyperesthesie

- Vb: diabetische neuropathie, postherpetische neuralgie, discus hernia, fantoompijn, CVA, multiple sclerose, ALS



2. Hoe pijn meten? - pijnschalen

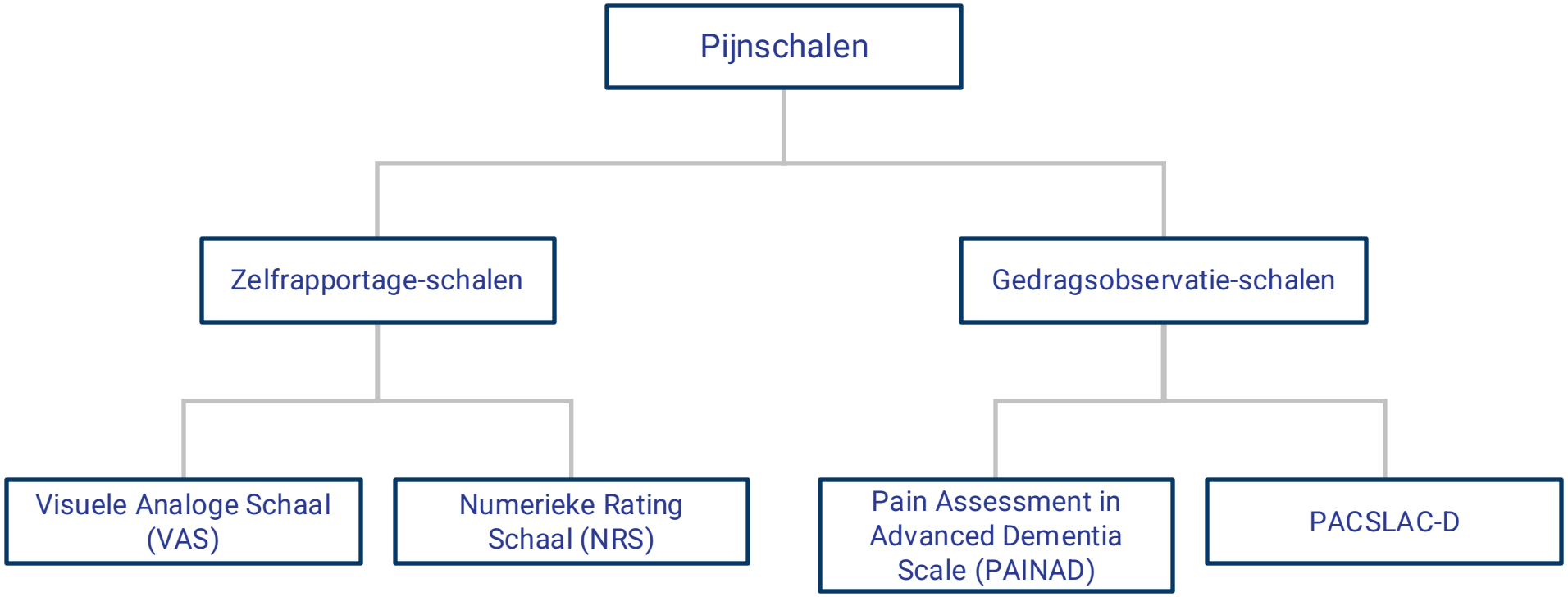
Pijnschalen
Zelfrapportage-schalen
Gedragsobservatie-schalen
Visuele Analoge Schaal (VAS)
Numerieke Rating Schaal (NRS)
Pain Assessment in Advanced Dementia Scale (PAINAD)
PACSLAC-D

Zelfrapportage-schalen

VAS

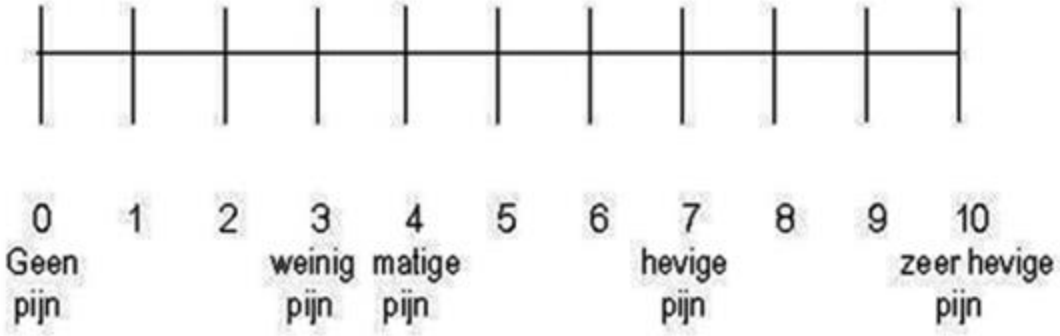

NRS

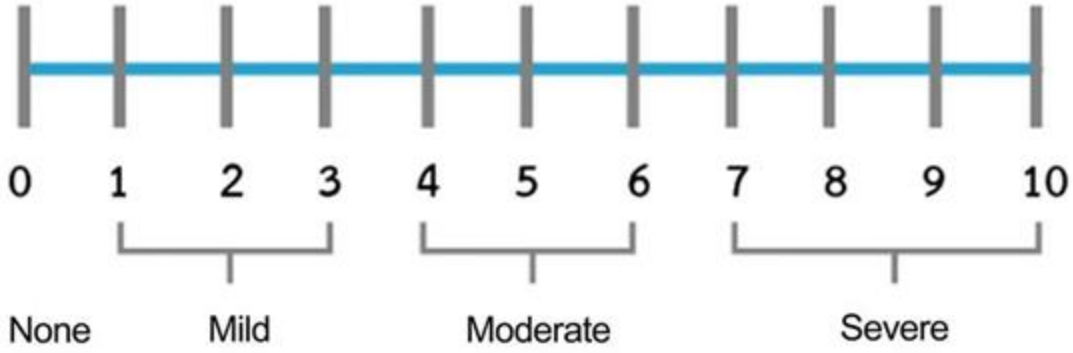

Gedragsobservatie-schalen: PAINAD

	0	1	2	Score
Ademhaling	Normaal.	Incidentele moeizame ademhaling. Korte periode van hyperventilatie.	Luidruchtige moeizame ademhaling. Lange periode van hyperventilatie. Cheyne-Stokes-ademhaling.	
Onrustgeluiden, (negatieve geluiden)	Geen.	Incidenteel kreunen of kermen. Zacht spreken met een negatieve of afkeurende toon.	Herhaaldelijk angstig uitroepen. Luid kreunen of kermen. Huilen.	
Gezichtsuitdrukking	Glimlachend, of nietszeggend (neutraal, ontspannen).	Droevig. Bang. Fronsen.	Grimas.	
Lichaamstaal	Ontspannen.	Gespannen. Overstuur op en neer stappen, ijsberen Zenuwachtig bewegen.	Verstard. Gebalde vuisten. Opgetrokken knieën. Wegtrekken of wegduwen. Uithalen.	
Troostbaarheid	Niet nodig om te troosten.	Afgeleid of gerustgesteld door stem of aanraking.	Onmogelijk te troosten, af te leiden of gerust te stellen.	
				Totaal

Gedragsobservatie-schalen: PACSLAC-D

Gelaat	Aanwezig
Uitdrukking van pijn	
Een specifiek geluid of uiting van pijn 'au' of 'oef'	
Wenkbrauwen fronsen	
Grimas	
Rimpels in het voorhoofd	
Kreunen en kermen	
Verandering in de ogen (scheel kijken, mat, helder, meer bewegingen)	
Pijnlijke plek aanraken en vasthouden	
Pijnlijke plek beschermen	
Terugtrekken	
Verzet/ afweer	
Verbale agressie	
Fysieke agressie (bijv. mensen en/of voorwerpen wegduwen, anderen krabben, anderen slaan, stompen, schoppen)	
Geërgerd (geagiteerd)	
Achteruitdeinzen	
Niet aangeraakt willen worden	
Niet-coöperatief/weerstand tegen zorgverlening	
Sociaal emotioneel/stemming	
Nors/prikkelbaar	
Schreeuwen/krijsen	
Donkere blik	
Verdrietige blik	
Geen mensen in de buurt laten komen	
Ontsteld (ontdaan)	
Blozend, rood gelaat	
Rusteloos	

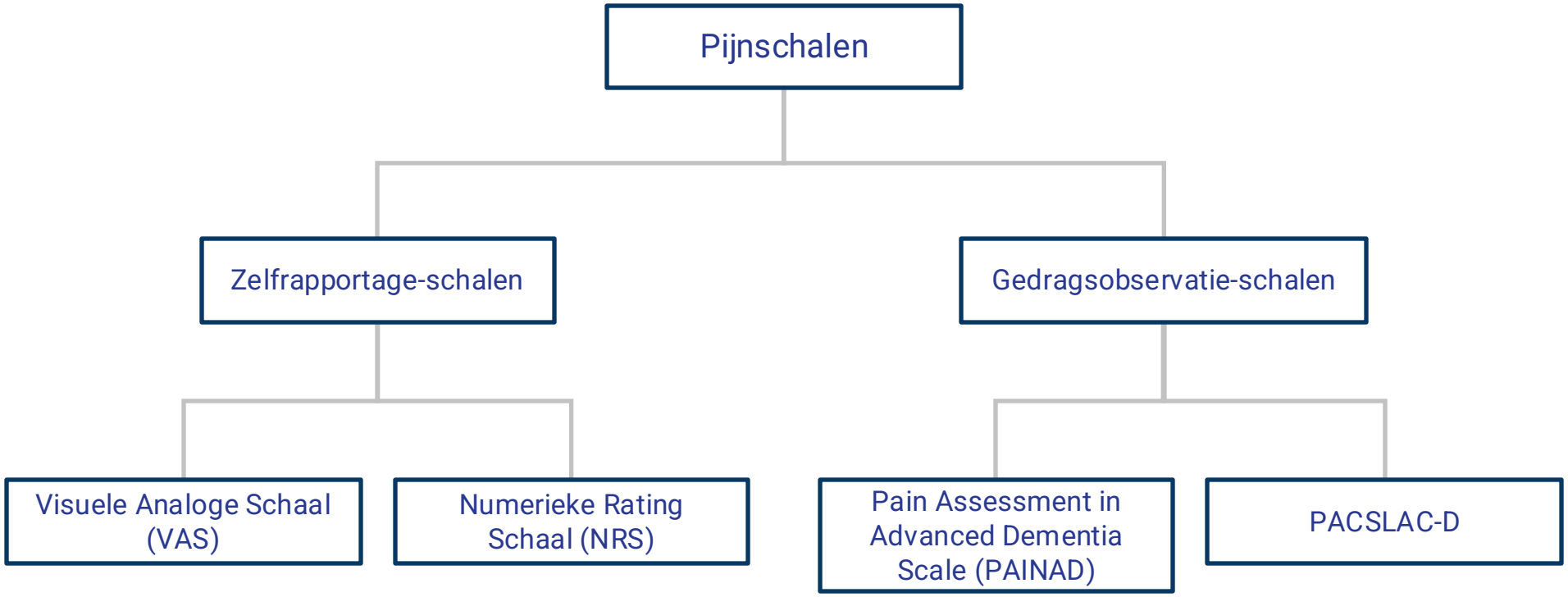
Pijnschalen
Zelfrapportage-schalen
Gedragsobservatie-schalen
Visuele Analoge Schaal (VAS)
Numerieke Rating Schaal (NRS)
Pain Assessment in Advanced Dementia Scale (PAINAD)
PACSLAC-D

3. Hoe pijn behandelen?

Overzicht – WHO pijnladder

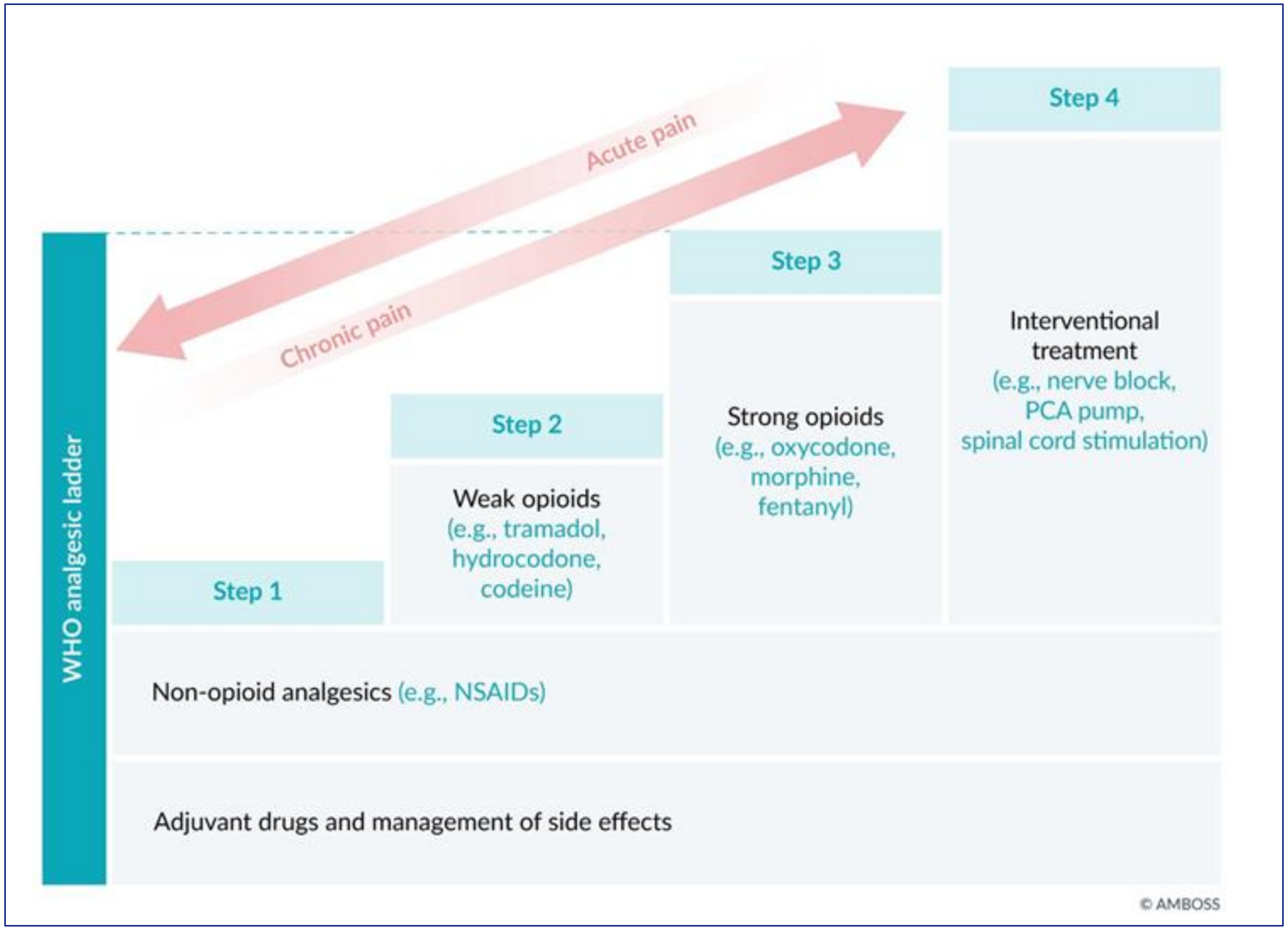

WHO pain ladder.

Stap 1: Paracetamol - NSAID

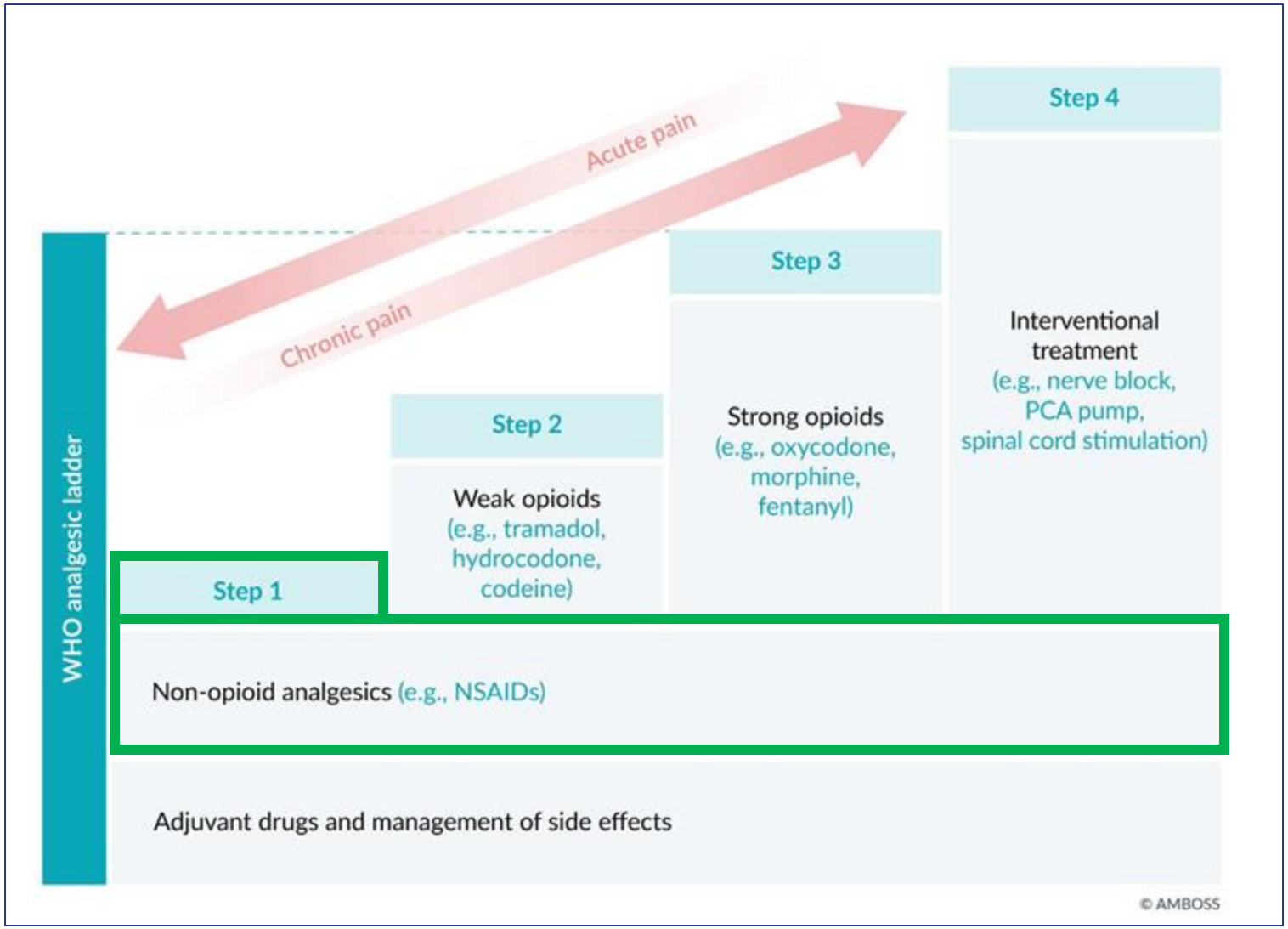

Paracetamol - werking

- Werkingsmechanisme?
- Metabolisatie:

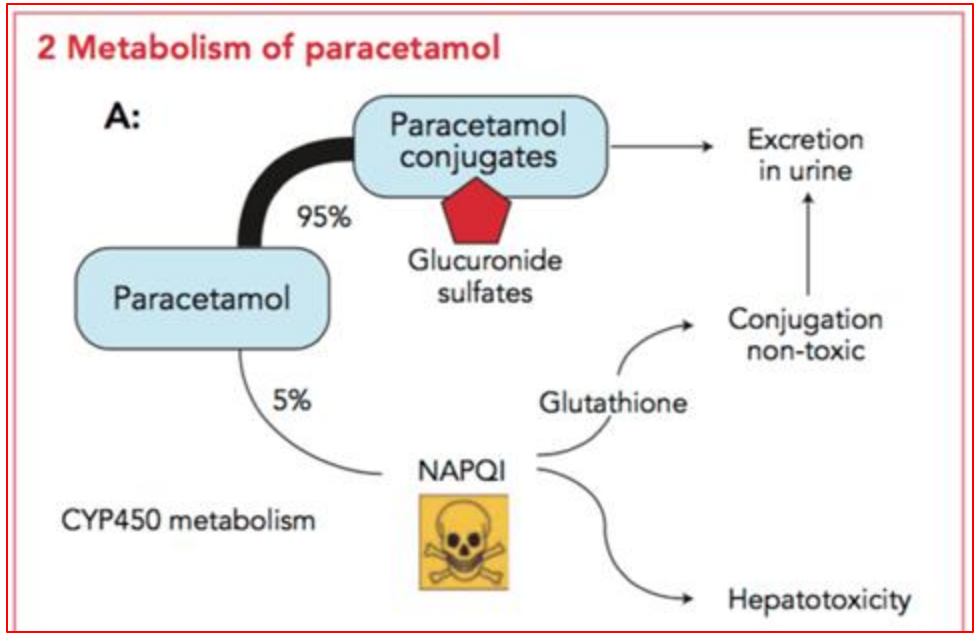

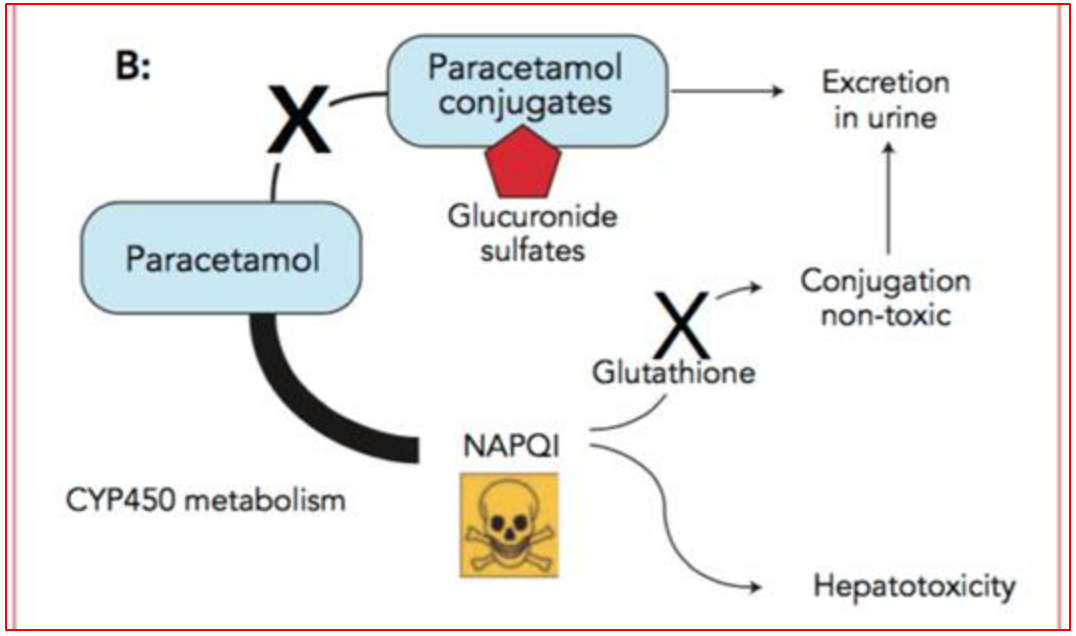

Paracetamol Toxicity. Long N. 11/2020.

Paracetamol – dosering

	Zonder risicofactoren voor toxiciteit	Met risicofactoren voor toxiciteit: - Malnutritie - >2E ethyl/dag - Leverpathologie - Roken - Inname CYP2E1-inductoren
Gebruik ≤ 1 maand	Max 4x1g/dag	Max 4x1g/dag
Gebruik > 1 maand	Max 3x1g/dag	Max 2x1g/dag

CAVE: levercirrose = max 2x1g/dag

Paracetamol – aandachtspunten bij ouderen

- Leeftijd ≠ risicofactor voor hepatotoxiciteit
- Laag lichaamsgewicht <50kg = risicofactor voor hepatotoxiciteit
- Geen dosisreductie nodig bij ernstig CKD

NSAID - werking

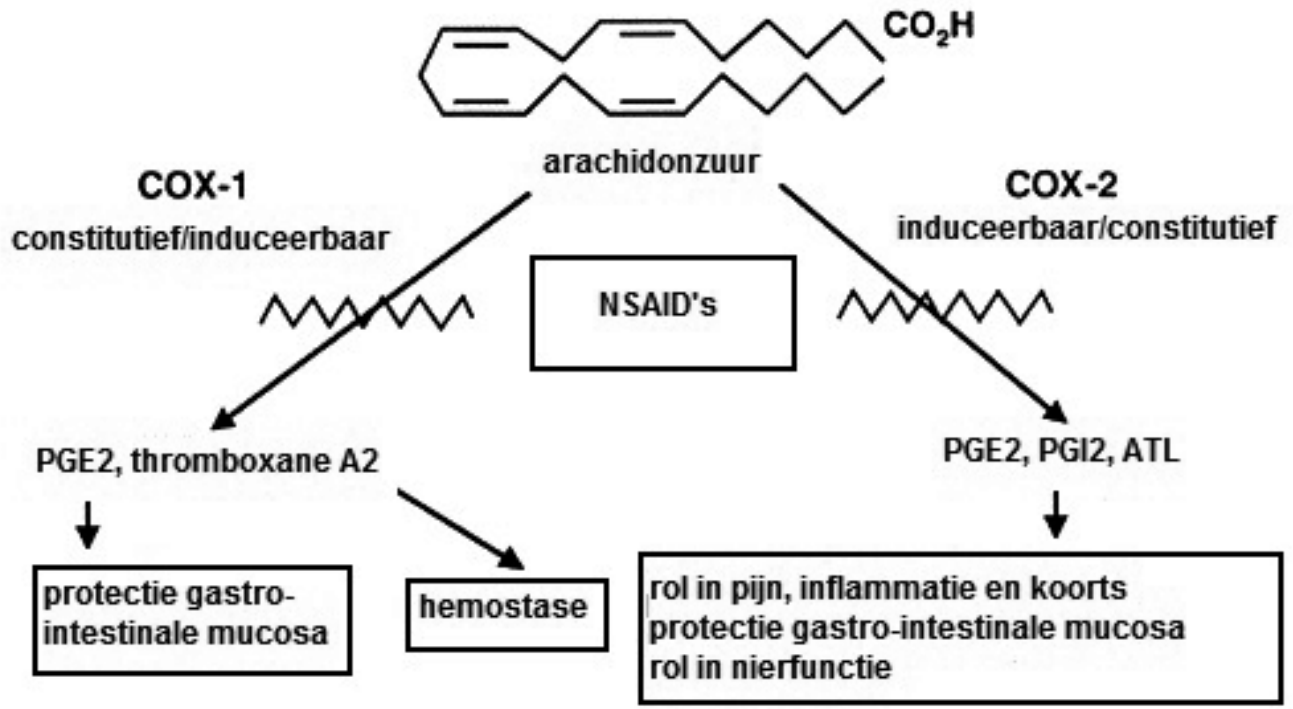

Chronic pain in elderly patients: pathophysiology, pharmacologic and non-pharmacologic therapies, and interventional Management. Jain A, et al. Clinical Pharmacology: Advances and Applications. 2026.

NSAID - dosering

Preparaat	Dosis
Lokaal preparaat (vb. Diclofenac gel 1-3% of Iboprofen gel 5%)	2-4x/dag lokaal
Naproxen	Max 2x500mg/dag
Ibuprofen	Max 4x600mg/dag
Diclofenac (Voltaren®)	Max 3x50mg/dag

NSAID – aandachtspunten bij ouderen

- Bij voorkeur te vermijden bij ouderen > bijwerkingen!
  - Gastro-intestinale bloeding
  - Arteriële hypertensie
  - Nierfalen
  - Hartfalen
- Indien toch starten bij oudere patiënt:
  - Nakijken contra-indicaties: maagulcus, levercirrose, CKD met eGFR <30mL/min, hartfalen, inname bloedverdunners/Lithium/MTX…
  - Zo laag mogelijke dosering én zo kort mogelijke behandelingsduur
  - ALTIJD in combinatie met PPI!

- NHG standaard pijn.
- Chronic pain in elderly patients: pathophysiology, pharmacologic and non-pharmacologic therapies, and interventional Management. Jain A, et al. Clinical Pharmacology: Advances and Applications. 2026.

Stap 2: zwak werkende opioïden

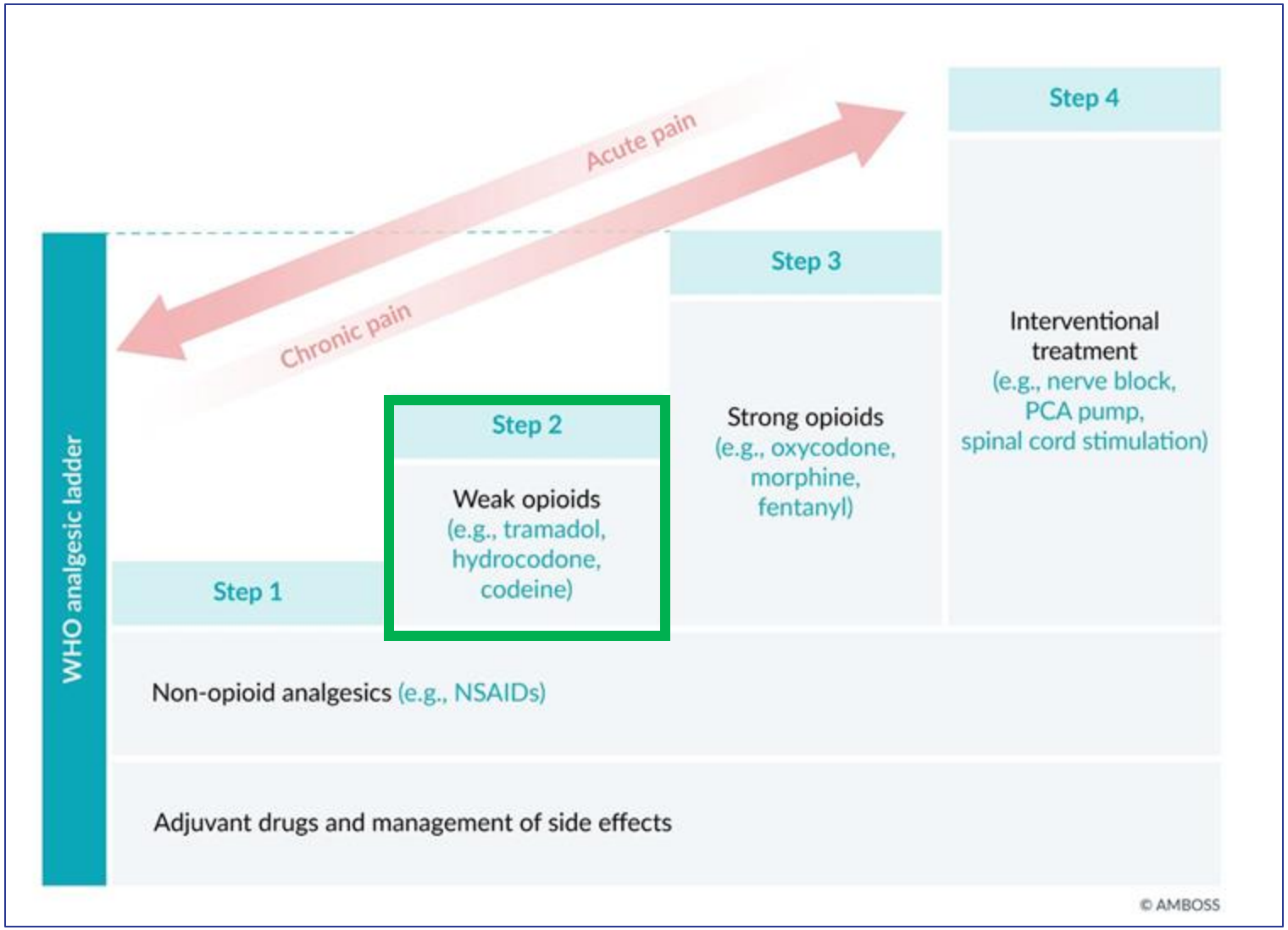

Tramadol - werking

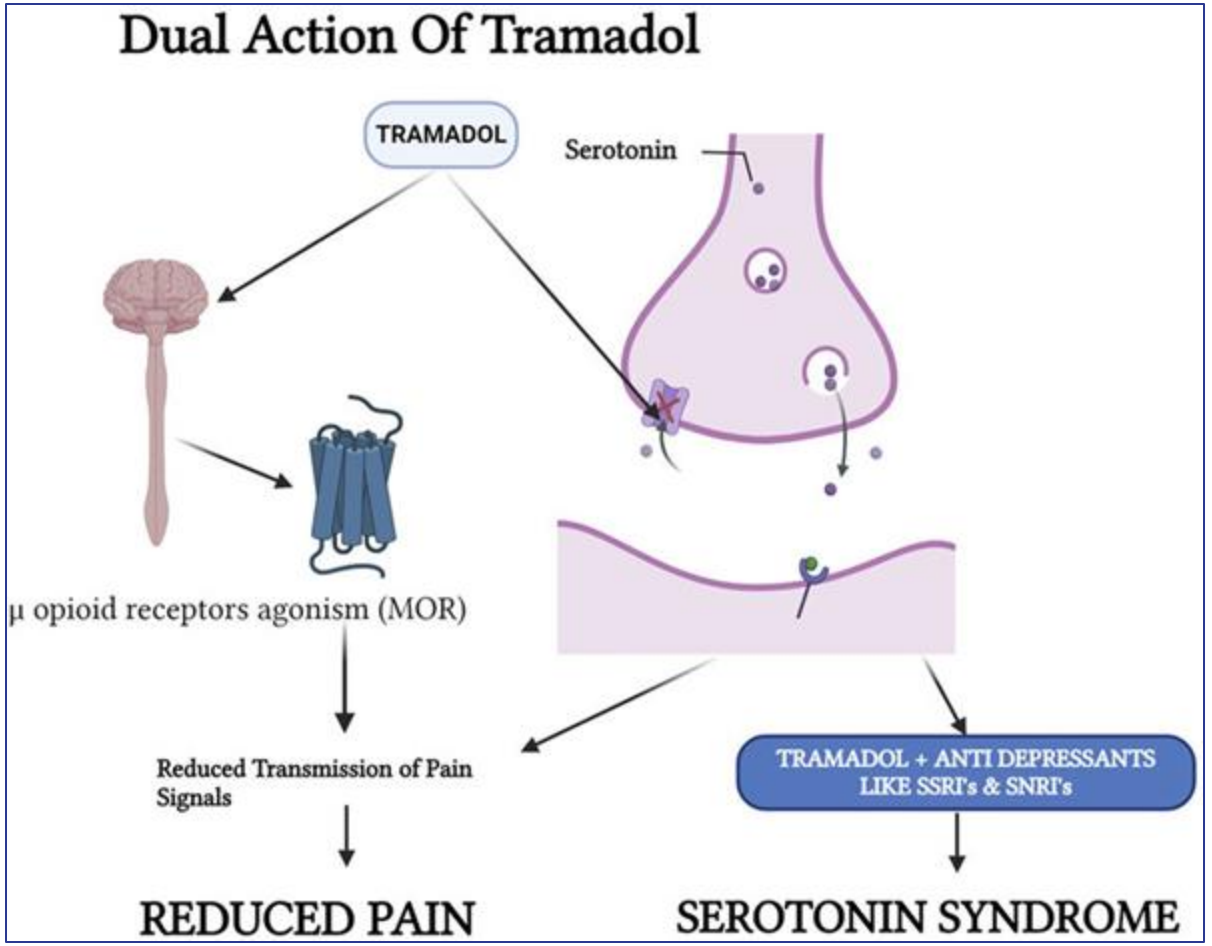

Tramadol and mental health: A systematic review of case reports describing psychological side-effects. The International Journal of Psychiatry in Medicine. 2025.

Tramadol - dosering

Preparaat	Dosis
Tradonal®	Max 2x150mg/dag Kwetsbare ouderen: start 2x10mg, max 2x50mg/dag

Tramadol – aandachtspunten bij ouderen

- Frequent bijwerkingen (>20%):
  - Anticholinerge bijwerkingen: urineretentie, constipatie, verwardheid, droge mond
  - Misselijkheid/braken
  - Duizeligheid + vermoeidheid → verhoogd valrisico!
    → negatief effect rijvaardigheid!
- Bijwerkingen vermijden? Start low, go slow + start altijd laxativum.
- Bij gebruik > 1 maand: afhankelijkheid. Afbouwen vooraleer stop.
- Geen combinatiepreparaten!
- Geen codeïne!

Stap 3: sterk werkende opioïden

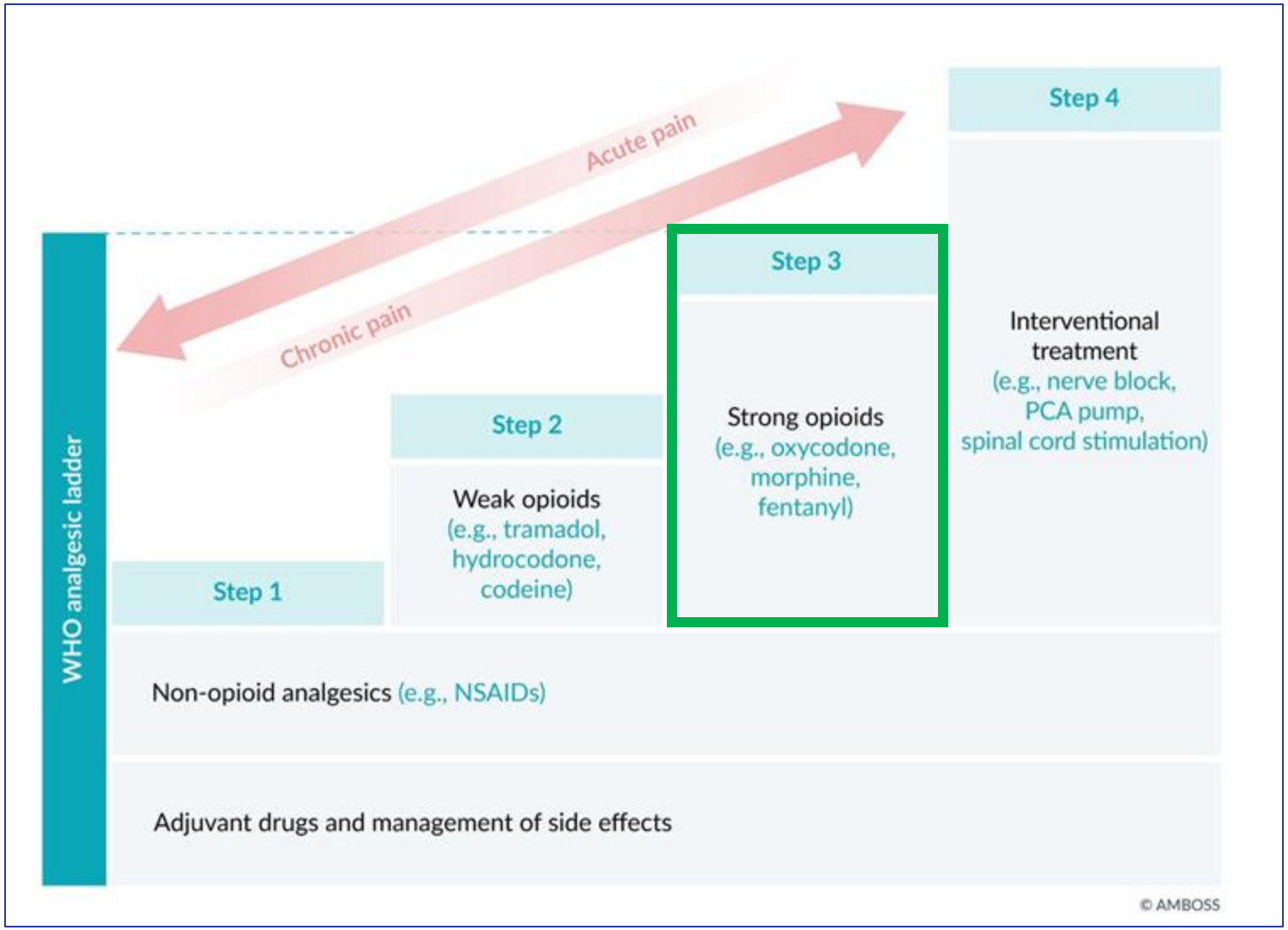

Sterk werkende opioïden - dosering

Preparaat	Dosis
Oxycodon PO	Start 2x5mg, max 2x10mg/dag
Morfine PO	Start 2x10mg
Fentanyl pleister (Durogesic®, Matrifen®)	Start 12mcg/3 dagen
Buprenorfine pleister (Transtec®)	Start 35mcg/4 dagen

Opmerkingen:

- Altijd in combinatie met kortwerkend preparaat (vb. Oxynorm) bij doorbraakpijn. Dosis: 10-15% van de 24uursdosering.
- Onderhoudsdosis +50% verhogen indien >3x/dag noodmedicatie nodig.
- Onvoldoende effect/bijwerkingen? → opioïdrotatie (omrekentabellen). Start met 75% van equivalente 24u dosering om bijwerkingen te beperken.

Sterk werkende opioïden – aandachtspunten bij ouderen

- Effecten vooral aangetoond bij acute nociceptieve pijn + pijnklachten bij kanker.
  - Effect op chronische pijn?
  - Hyperalgesie!

- Bijwerkingen:
  - Anticholinerge bijwerkingen: urineretentie, constipatie, verwardheid, droge mond
  - Misselijkheid/braken
  - Duizeligheid + vermoeidheid → verhoogd valrisico!
    → negatief effect rijvaardigheid!

- Bijwerkingen vermijden? Start low, go slow + start altijd laxativum.
- Bij gebruik > 1 maand: afhankelijkheid. Afbouwen vooraleer stop (-10 à 25% per week)

Sterk werkende opioïden – aandachtspunten bij ouderen

- Aandachtspunten bij pijnpleister:
  - Effect pas na 12-24u → overbruggen met 50% langwerkend preparaat
  - Variabele afgifte afhv dikte onderhuidse vetlaag
  - Toename huiddoorbloeding (vb. hitte, koorts) = toename kans bijwerkingen
  - Lange eliminatiehalfwaardetijd (tot 40u) na verwijderen pleister

- NHG standaard pijn.
- Chronic pain in elderly patients: pathophysiology, pharmacologic and non-pharmacologic therapies, and interventional Management. Jain A, et al. Clinical Pharmacology: Advances and Applications. 2026.

Stap 4: interventionele therapieën

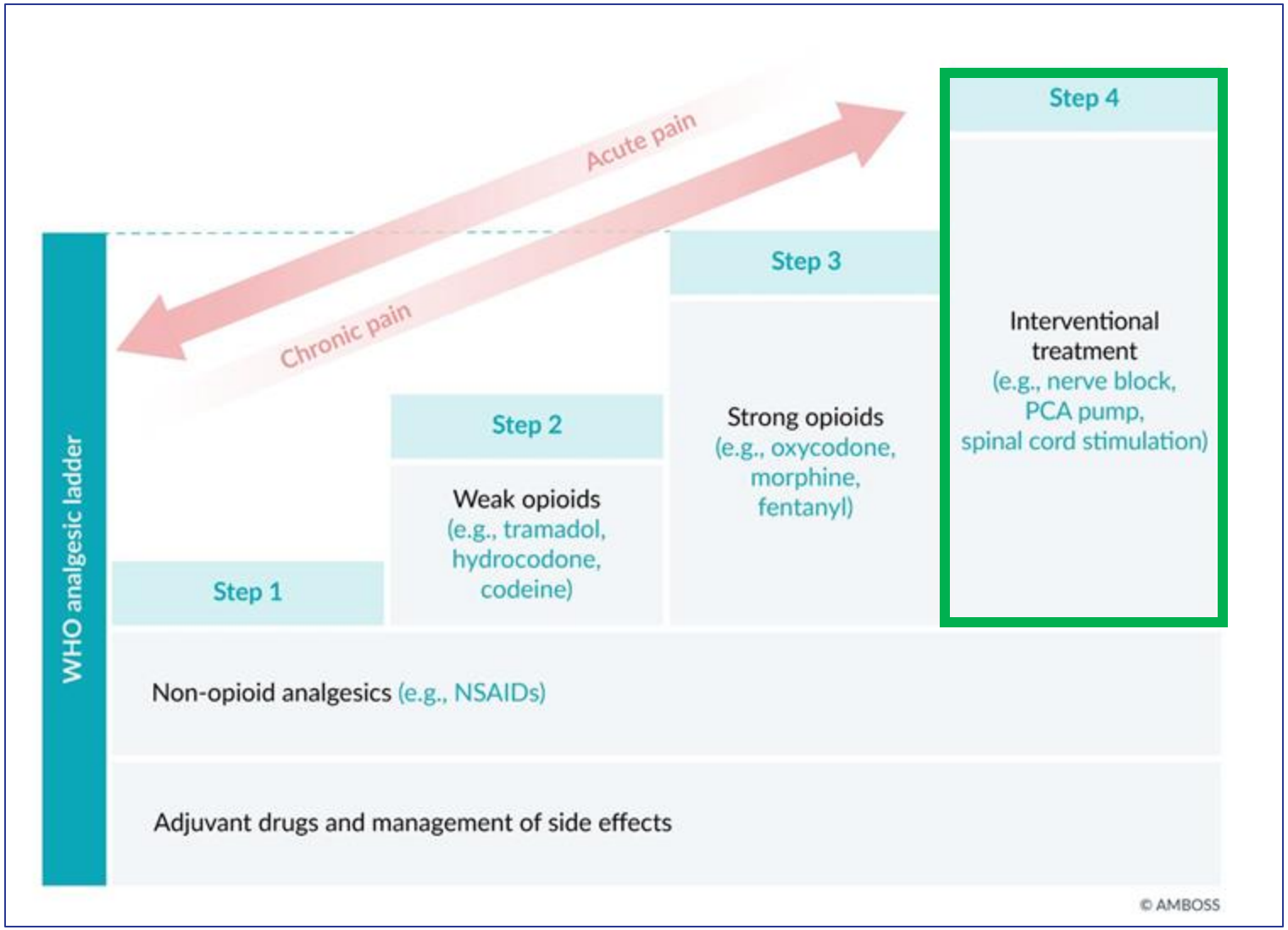

Stap 4: interventionele therapieën

- Epidurale infiltraties
- Radiofraquente ablatie
- Perifere zenuwblok
- Trigger point injecties
- …

→ Pijnkliniek

- NHG standaard pijn.
- Chronic pain in elderly patients: pathophysiology, pharmacologic and non-pharmacologic therapies, and interventional Management. Jain A, et al. Clinical Pharmacology: Advances and Applications. 2026.

Overzicht – WHO pijnladder

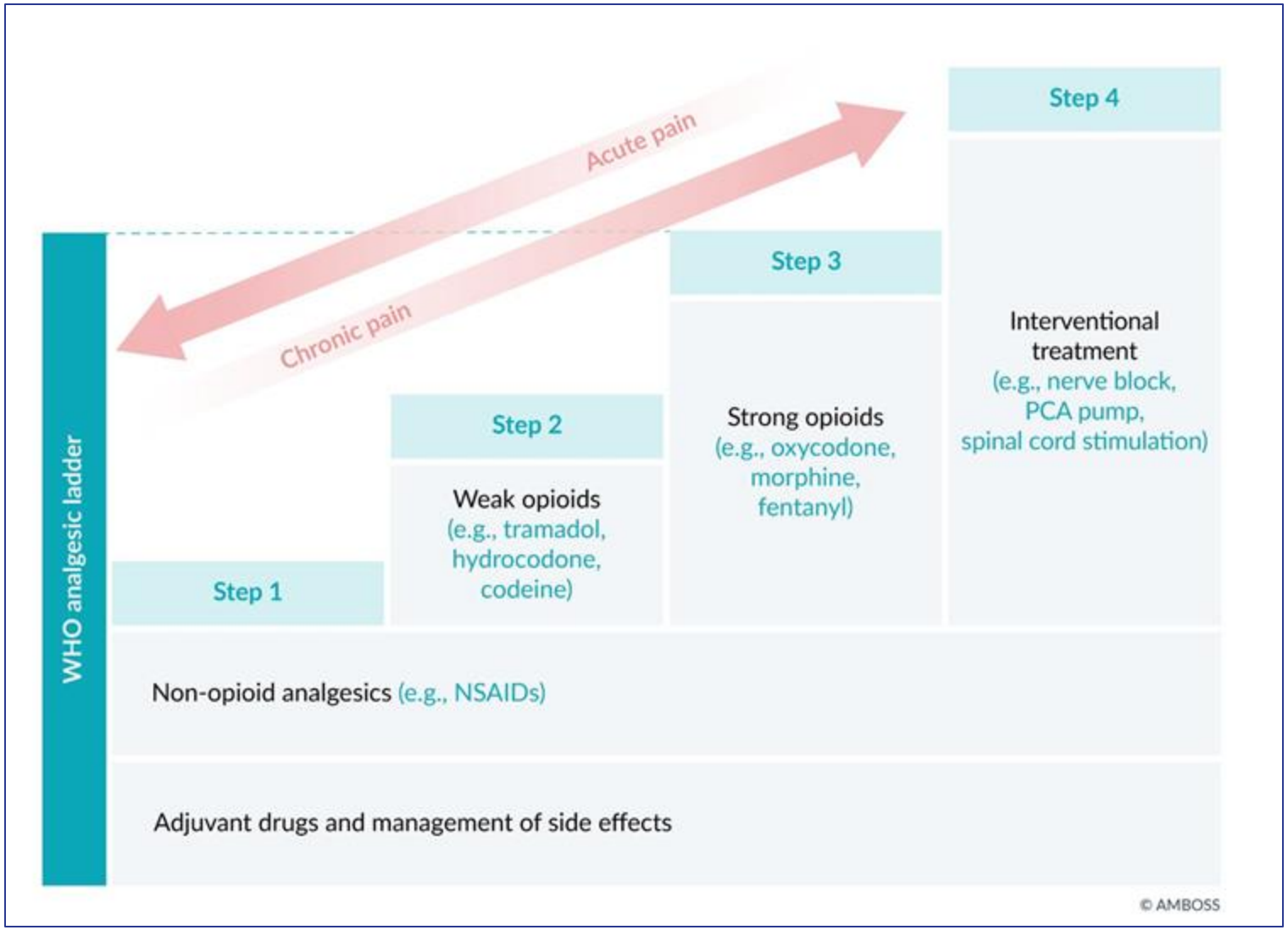

Addendum 1: neuropathische pijn

- Geen effect: Paracetamol/NSAID
- Wel effect:
  - Zwakke opioïden
  - Sterke opioïden
  - Tricyclische antidepressiva (TCA): Amitriptyline (Redomex®) of Notriptyline (Nortilen®)
  - Selectieve Serotonine- en Noradrenaline Reuptake Inhibitoren (SNRI): Venlafaxine (Efexor®), Duloxetine
  - Anti-epileptica: Gabapentine (Neurontin®), Pregabaline (Lyrica®), Carbamazepine (Tegretol®)

- NHG standaard pijn.
- Chronic pain in elderly patients: pathophysiology, pharmacologic and non-pharmacologic therapies, and interventional Management. Jain A, et al. Clinical Pharmacology: Advances and Applications. 2026.

Addendum 2: niet-medicamenteuze therapie

- Fysiotherapie
- Educatie
- Cognitieve gedragstherapie?
- Sociaal

→ **Multidisciplinaire aanpak!**

Bedankt voor uw aandacht!





E17 ziekenhuis netwerk



E17 ziekenhuis netwerk

E17 ziekenhuis netwerk

OVERDRACHT AAN BED

Geriatrische topics

Overdracht aan bed

- Verpleegkundige overdracht
  - Vast onderdeel van de zorg
- Overdracht aan bed
  - Niet nieuw
  - Patiëntenparticipatie



E17 ziekenhuis netwerk

PATIËNTENPARTICIPATIE

Patiëntenparticipatie

- Patiënten beschikken over unieke kennis en ervaringen die kunnen bijdragen aan betere zorg. Patiëntenparticipatie houdt in dat we deze ervaringsdeskundigheid van patiënten en/of hun naasten benutten om de zorg te verbeteren. Op die manier kunnen we de zorg meer afstemmen op de behoeften van de patiënt en de zorg patiëntgerichter maken.

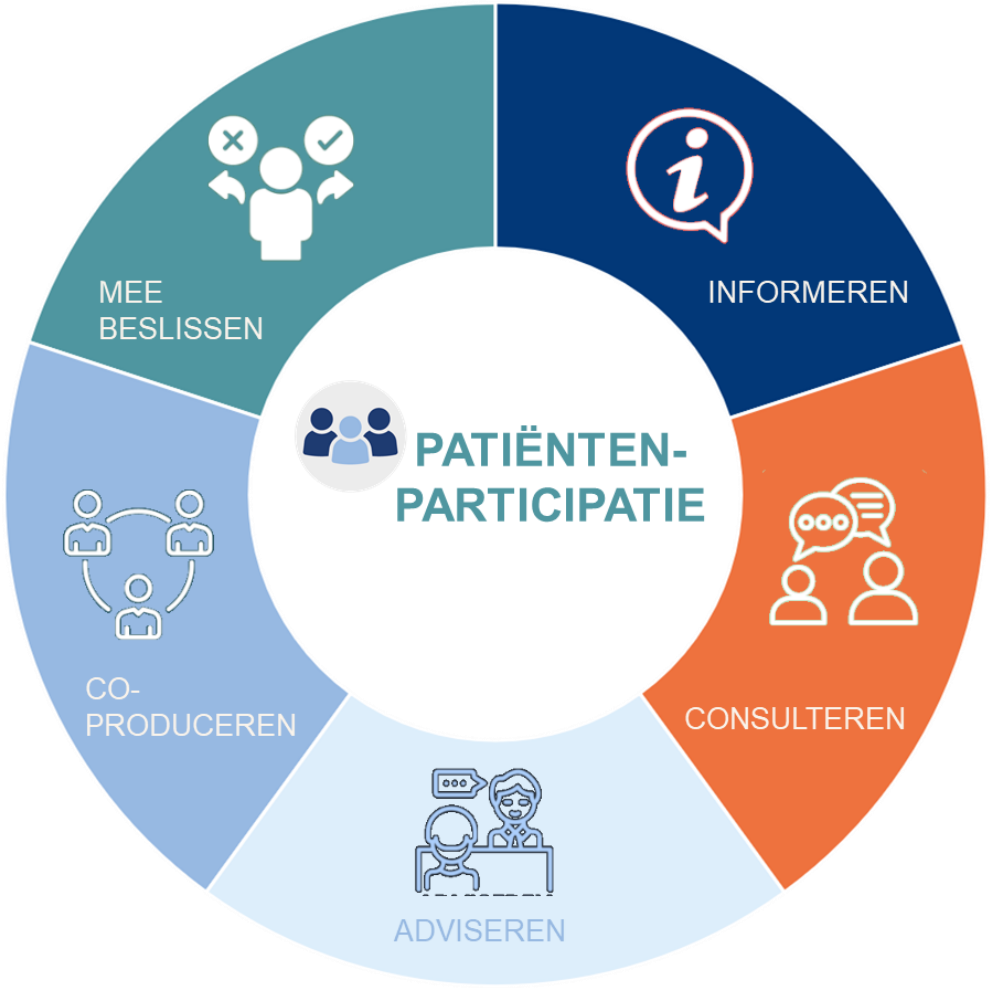

Voordelen patiëntenparticipatie

- Betere kwaliteit van zorg.
- Beter laten aansluiten van de zorg bij wat mensen nodig hebben.
- Verhogen van draagvlak voor beslissingen die worden genomen(meer therapietrouw)
- Beter invoeren van nieuw beleid, gemaakte afspraken of producten.
- Patiëntveiligheid



Overdracht aan bed (ISBARR)

Door overdracht aan bed kan er bijgestuurd worden en info gevraagd worden.

De overdracht aan bed verloopt als volgt:

- Kennismaking: De verpleegkundigen en patiënt stellen zich voor. De badges van de verpleegkundigen zijn zichtbaar en het identificatiebandje wordt gecontroleerd.
- Situatie: De verpleegkundige legt uit waarom de patiënt op de afdeling is opgenomen en wat de laatste veranderingen in verzorging zijn. De patiënt kan aangeven of deze informatie klopt of volledig is.

Overdracht aan bed (ISBARR)

- Achtergrond: De verpleegkundigen bespreken de opname. Andere gezondheidsproblemen en vorige opnames kunnen aan bod komen. De patiënt geeft aan of de info volledig is en klopt.
- Inschatting: De verpleegkundigen bespreken waarvoor er in de zorg speciale aandacht moet zijn. De patiënt bespreekt dienst zorgen.
- Aanbevelingen: De verpleegkundigen bespreken de specifieke zorgen/taken die in de volgende shift moeten gebeuren.
- Samenvatten: De verpleegkundige herhaalt welke specifieke zorgen/taken er moeten uitgevoerd worden.



E17 ziekenhuis netwerk

SENSIBILISERING OVERDRACHT AAN BED

Filmpjes

E17 ziekenhuis netwerk



Filmpjes

E17 ziekenhuis netwerk



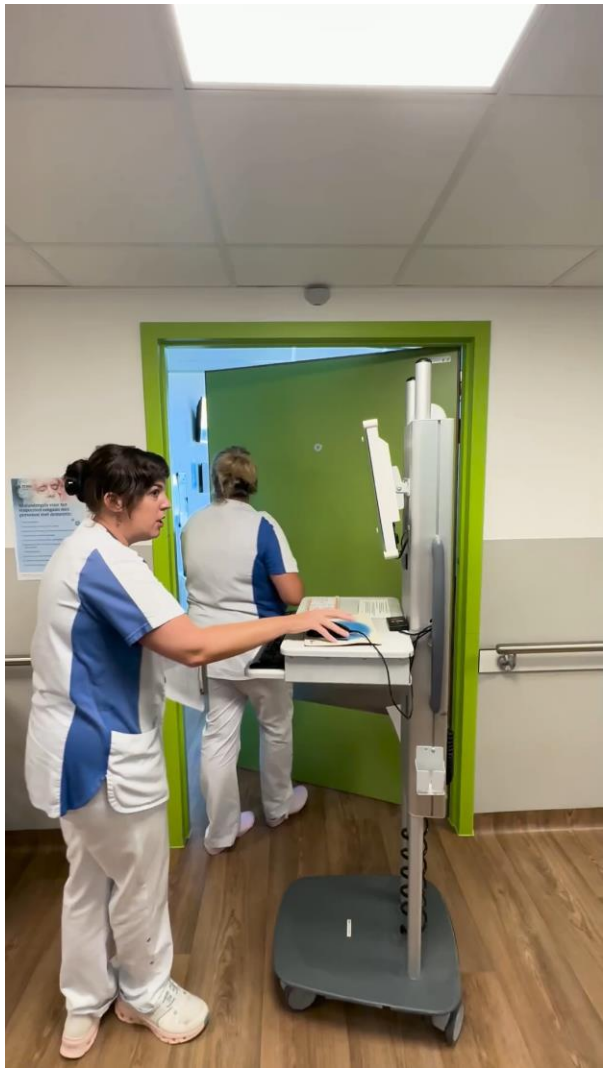

E17 ziekenhuis netwerk

Overdracht aan bed

Op deze afdeling ben jij onze partner in de zorg. Door de overdracht aan bed te houden kan er onmiddellijk bijgestuurd worden en info gevraagd worden. De overdracht aan bed verloopt als volgt:



KENNISMAKING

- De verpleegkundigen stellen zich voor
  - → hun badges zijn daarbij zichtbaar.
- Je stelt jezelf voor
  - → je identificatiebandje wordt gecontroleerd.



BESPREKING VAN JE OPNAME EN SITUATIE

- De verpleegkundigen bespreken je opname
  - → waarom ben je op de afdeling opgenomen
  - → wat zijn de laatste veranderingen in je verzorging ...
- Ook andere gezondheidsproblemen en/of vorige opnames kunnen aan bod komen.
- Zeg het als je denkt dat deze informatie niet klopt of niet volledig is.
  - → de dokter kan bijvoorbeeld nieuwe informatie met jou besproken hebben
  - → je kan zeggen dat je suikerziekte hebt als dit niet vermeld wordt ...



OVERDRACHT VAN DE ZORG VOOR JOU

- De verpleegkundigen bespreken waar er bij jouw zorg specifiek aandacht aan besteed moet worden en welke taken in de volgende shift uitgevoerd moeten worden.
- Zeg het als je zelf nog bezorgdheden hebt.
  - → Je kan bijvoorbeeld vertellen dat je veel pijn hebt.
- De verpleegkundige herhaalt welke specifieke zorgen en taken er in de volgende shift uitgevoerd moeten worden.

Tools

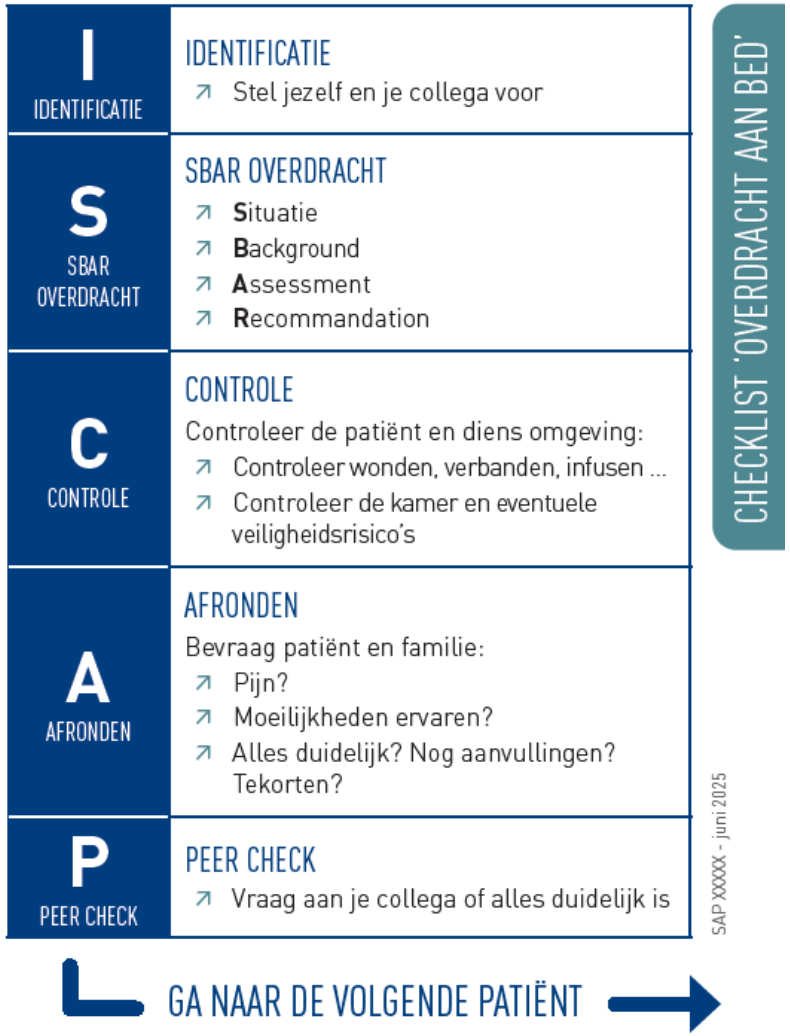
I
IDENTIFICATIE
IDENTIFICATIE
Stel jezelf en je collega voor
S
SBAR OVERDRACHT
SBAR OVERDRACHT
Situatie
Background
Assessment
Recommandation
C
CONTROLE
CONTROLE
Controleer de patiënt en diens omgeving:
Controleer wonden, verbanden, infusen ...
Controleer de kamer en eventuele veiligheidsrisico's
A
AFRONDEN
AFRONDEN
Bevraag patiënt en familie:
Pijn?
Moeilijkheden ervaren?
Alles duidelijk? Nog aanvullingen? Tekorten?
P
PEER CHECK
PEER CHECK
Vraag aan je collega of alles duidelijk is
CHECKLIST 'OVERDRACHT AAN BED'
SAP XXXXX - juni 2025
GA NAAR DE VOLGENDE PATIËNT

E17 ziekenhuis netwerk

REACTIES MEDEWERKERS

Reacties

- “De patiënt ziet onmiddellijk wie de zorg overneemt van de verpleegkundige die in de voorbije shift verantwoordelijk was. Zowel het moment van overdracht als de persoon van de nieuwe verantwoordelijke is duidelijk voor de patiënt. Ook voor de verpleegkundige die de zorg overneemt, is dit positief: je hebt al je patiënten al eens gezien voordat je effectief aan je eerste toer begint. Een grote meerwaarde op vlak van continuïteit van zorg.”
- “Je ziet jouw patiënt en kan al een paar inschattingen en controles doen. Je patiënt weet ook wie er in de loop van de dag verder zal zorgen/verantwoordelijk is voor jou.”
- “Bij tweepersoonskamers is de privacy niet altijd gegarandeerd.”
- “Algemeen positief gevoel: de patiënt voelt zich meer betrokken en krijgt meer informatie. Ze kunnen zelf nog iets toevoegen of vragen.”
- “Bij patiënten die cognitief goed functioneren en graag betrokken worden bij hun zorg, kan het zeker een meerwaarde zijn. Patiënten die cognitief minder sterk zijn, kunnen het gesprek soms onderbreken, herhalen of moeilijk volgen, waardoor de overdracht minder vlot verloopt. Volgens mij is het daarom belangrijker om per patiënt en per situatie af te wegen welke vorm van overdracht het meest geschikt is.”

E17 ziekenhuis netwerk

Bedside briefing

Geriatrie

AZ Sint-Elisabeth

Debat

Waar lopen jullie tegen aan tijdens een overdracht aan bed?

Debat

E17 ziekenhuis netwerk

Wat zijn de voordelen van overdracht aan bed?

Strip

Meer betrokkenheid bij de zorg: De patiënt krijgt rechtstreeks de kans om mee te luisteren en zijn/haar zorg mee te bepalen



Meer inspraak en autonomie: De patiënt kan zelf informatie aanvullen, vragen stellen.



Continuïteit van zorg: de patiënt merkt dat de nieuwe verpleegkundige goed op de hoogte is.



Sneller inzicht in de patiënt: de verpleegkundige ziet de patiënt onmiddelijk en krijgt niet alleen informatie uit het dossier.



Betere prioriteitenstelling: de verpleegkundige kan aan het bed onmiddelijk bepalen wat dringend aandacht nodig heeft.



De patiëntenborden zijn onmiddellijk correct ingevuld.

